

中國骨傷

ZHONGGUO GUSHANG

CHINA JOURNAL OF ORTHOPAEDICS AND TRAUMATOLOGY

1991年第6期(第4卷)

VOL.4 NO.6 1991

理论探讨

李时珍在骨伤科学方面的贡献..... 李同生等(1)

临床论著

支撑式可活动颈托治疗颈椎病..... 黄桂成等(3)

侧隐窝综合征..... 周辉等(6)

实验研究

强迫伸屈造成膝关节粘连模型实验研究
..... 杜宁等(8)

经验交流

MRI成像和椎管造影对腰椎病诊断的
比较研究..... 李俊杰等(10)

胡氏夹板屈肘固定法治疗尺骨鹰嘴骨折
..... 胡妍等(12)

小针刀疗法治疗第三腰椎横突综合症
..... 江重浩(13)

胎儿骨移植在临床上的应用..... 王涛等(14)

耳穴压迫疗法治疗四肢手术后疼痛
..... 王卫等(15)

塑料管固定治疗近节指骨掌侧移位型骨折

..... 钱忠权等(2)

肱骨髁上骨折手术原因分析..... 张鹏程(16)
青少年桡骨下段骨折的继发性成角畸形

..... 刘丽仙等(17)

学龄前儿童股骨颈骨折的治疗..... 牛洪涛(18)

针灸刀治疗跟痛症..... 任志远(19)

小针刀割治及功能锻炼治疗网球肘
..... 郭龙泉等(20)

小针刀剥离术治疗骶髂筋膜脂肪疝..... 郑光亮(5)

外固定

四肢开放骨折合并严重软组织损伤感染的综
合治疗..... 秦凤印等(21)

应用骨折自动加压粘骨器治疗陈旧性骨折
..... 苏玉新等(22)

手法介绍

骨折手法复位的若干问题探讨..... 朱云龙等(23)

腰椎间盘突出症的手法治疗..... 赵建等(25)

肩关节脱位与足蹬复位法小议..... 李尔年(26)

对侧挤压法治疗腰椎小关节紊乱症..... 赵伟等(27)

中国中医研究院骨伤科研究所 北京针灸骨伤学院
中国中西医结合学会骨伤科专业委员会

主办

SPONSORS: Institute of Orthopaedics & Traumatology, China Academy
of Traditional Chinese Medicine; Beijing College of Acupuncture
& Orthopaedics; Committee of Orthopaedics & Traumatology, Chinese
Association of the Integration of Traditional & Western Medicine

闭合手法复位治疗陈旧性髌关节后脱

位.....王有等(28)

手法治疗尾椎损伤.....张广田(29)

手法整复肩关节脱位的新方法.....郭景昭(21)

药物与方剂

足跟距侧疼痛的药物治.....史亦中(30)

樟脑磺酸钠注射液局部注射治疗

软组织损伤.....刘明哲(30)

活舒散治疗软组织扭挫伤.....刘辉等(31)

高压蒸汽中药治疗腰腿痛.....张英浩等(32)

个案报道

罕见的一肢体五处骨折分段整复分段

固定治愈一例.....李亚军(33)

采用可调式颈椎牵引固定器治疗颈椎骨折

.....张玉华等(34)

皮瓣修复足跟部缺损及臀部褥疮一例

.....朱晓东等(35)

髌关节前脱位合并同侧科内斯骨折一例

.....姜友民(36)

室性期前收缩围术期处理一例报告

.....支满霞等(36)

罕见足舟骨骨折并脱位一例.....马树泉(11)

来稿摘登

肩周炎治疗经验.....周兴开(37)

小针刀配合牵引手法治疗腰椎间盘突出症

.....任月林(37)

股骨髁上骨牵引致骨干劈裂.....王国平(9)

应用局部封闭及内服中药治疗腕管

综合症.....刘文友等(38)

药梅花针加拔火罐治疗脊椎增生症.....覃毅(39)

小儿肘部外伤继发骨化肌炎人为因素

浅析.....王君等(39)

后踝骨折44例报告.....孙捷等(40)

活络膏治疗医源性关节炎.....洋崇军(41)

伤科熏洗法治疗小儿髌关节滑膜炎.....辛艺铭(42)

经皮克氏针内固定治疗Bennet's骨折一脱

位.....郑瑞启等(42)

针刺治疗急性腰扭伤.....涂国珍(43)

补气逐瘀汤为主治疗膝关节复发性

滑膜炎.....穆天尧(43)

急性腰肌损伤的快速疗法.....王能香(44)

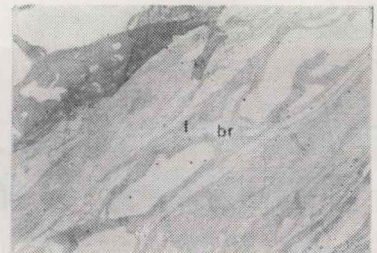
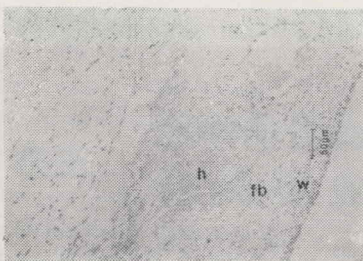
综述译文

老年和骨质疏松.....张贺魁等(45)

启 事

本刊自1992年始由中国中西医结合学会和中国中医研究院
主办,中国中医研究院骨伤科研究所和北京针灸骨伤学院承办。

强迫伸屈造成膝关节粘连模型实验研究(正文见8页)



图一, 2.5×10×20HE 实验第10天, 骨膜组织有出血(h), 炎性细胞浸润(W), 内膜下层中纤维母细胞增殖明显(fb), 使滑膜变厚。

图二 2.5×10×4 VG实验第38天。膝关节骨膜腔出现桥样粘连(br), 滑膜已纤维化(f)。

CHINA JOURNAL OF ORTHOPAEDICS AND TRAUMATOLOGY

Volume4 NO.6 1991

MAIN CONTENTS

- Li Shizhen's contribution on orthopaedics and traumatology
.....Li Tongsheng et al (1)
- Propping-up style movable cervical support in treating cervical spondylosis
.....Huang Guicheng et al (3)
- Lateral recess syndrome.....Zhou hui et al (6)
- Experimental study of knee adhesion model following forcible extension and
flexion.....Du Ning et al (8)
- A comparative study of lumbar spondylosis diagnosed by MRI and
myelography.....Li Junjie at al (10)
- A comprehensive treatment on open fracture of the extremities complicated
with serious soft tissue injury and infection.....Qin Fengying et al (21)
- Comments on Manual reduction of fracture.....Zhu Xunlog et al (23)
- Medicinal therapy of pain on palmer side of the heel
.....Shi Yizhong (30)
- A rare case with five fractures existed in one limb and treated with segmen-
tal reduction and segmental fixation.....Li Yajun (33)
- Therapeutic experience on periarthritits humeroscapularis
.....Zhou Xingkai (37)
- Otoseoporosis and the elderly.....Zhang Hekui et al (45)