中国骨伤®

CHINA JOURNAL OF ORTHOPAEDICS AND TRAUMATOLOGY

月刊 1987 年创刊 第 30 卷 第 7 期 2017 年 7 月 25 日出版

主 管
国家中医药管理局

主 办
中国中西医结合学会
中国中医科学院

编 辑
中国骨伤杂志编辑委员会
100700,北京市东直门内南小街甲 16 号
电话:(010)64089487
传真:(010)64089792
http://www.zggszz.com
E-mail:zggszz@sina.com

主 编 董福慧

编辑部主任 李为农

编辑部副主任 连智华

出 版
《中国骨伤》杂志社
100700,北京市东直门内南小街甲 16 号
电话:(010)64089489
传真:(010)64089792
E-mail:zggszz@sina.com

广告经营许可证
京东工商广字 0130 号

印 刷
北京汇林印务有限公司

发 行
国内:中国邮政集团公司
北京市报刊发行局
海外:中国国际图书贸易集团
有限公司
(北京 399 信箱,100044 代号 M587)

订 购
全国各地邮局
邮发代号 82-393

邮 购
《中国骨伤》杂志社
100700,北京市东直门内南小街甲 16 号

国内定价
每期 30.00 元,全年 360.00 元

中国标准连续出版物号
ISSN 1003-0034
CN 11-2483/R

版权归《中国骨伤》杂志社所有

本刊刊出的所有文章不代表本刊编委会的观点,除非特别声明

目 次

述评

股骨转子间骨折热点问题的探讨 …… 纪方,刘培钊,佟大可(587)

股骨转子(粗隆)间骨折

髋关节置换术治疗老年股骨转子间骨折内固定失败的中期随访 …… 孙启才,茹选良,钱志钢,等(591)

PFNA 与 InterTAN 髓内钉治疗不稳定股骨粗隆间骨折疗效的比较 …… 张军,曹烈虎,陈晓,等(597)

老年股骨转子间骨折手术时机对术后 1 年死亡率的影响 …… 汤超,傅士平(602)

不同手术方法治疗高龄股骨粗隆间骨折的病例对照研究 …… 朱立军,李晓飞,刘超,等(607)

倒置 LISS 钢板治疗累及股骨干的不稳定性股骨转子间及转子下骨折 …… 韩雷,胡云根,方伟利,等(612)

临床研究

改良 Smith-Peterson 和 Hardinge 入路治疗 Pipkin Ⅰ型及Ⅱ型股骨头骨折的病例对照研究 …… 蒋煜青,黄健,郭伟康,等(616)

手法闭合复位结合外固定架治疗儿童肱骨干骨折的临床观察 …… 赵朝锋,高泉阳,张天健,等(622)

计算机虚拟复位结合 3D 打印技术在髋臼骨折中的临床应用 …… 王雨辰,马勇,俞伟忠,等(627)

应力性骨折影像学诊断及临床应用价值 …… 石冬,刘志,杜天会,等(633)

移位的耻骨下支骨折与骨盆后环损伤关系的临床观察 …… 张梅刃,蒋际钊(638)

关节松动术应用于老年桡骨远端骨折术后的临床疗效观察 …… 贾雪峰,蔡宏歆,林格生,等(643)

经验交流

颗粒打压植骨辅钢板内固定治疗股骨近端骨肿瘤或瘤样病损 …… 李洪涛,杨勇志,张德宝,等(647)

尿崩症并发氟骨症 5 例临床观察 …… 王拴池,陶晓冰,王芳芳,等(651)

髓内钉结合空心钉治疗股骨髁部骨折 …… 申国庆,张浩,龙大福,等(656)

骨盆环微创内固定治疗骨盆 C 型骨折 …… 唐春晖,姚高文,王林,等(660)

手法介绍

正骨手法复位治疗儿童尺桡骨下段背向移位骨折 …… 赵俊峰,张天健,高泉阳,等(664)
回旋手法在小儿股骨骨折中的应用 …… 许建国,许鑫,喻俊辉,等(669)

病例报告

锁骨旁脂肪瘤骨化误诊为骨软骨瘤 1 例 …… 聂鹏飞,郭剑,贺振年,等(672)

综述

牵张应变刺激对软骨增殖及分化和细胞基质影响的研究进展 …… 门亚勋,赵永亮,程相允,等(675)
髌股疼痛综合征病因与治疗的研究进展 …… 崔利华(680)

继续教育园地

《中国骨伤》杂志 2017 年第 7 期继续教育试题 …… (封 3)

读者·作者·编者

《中国骨伤》杂志 2018 年重点专题征稿通知 …… (596)
本刊关于作者姓名排序的声明 …… (606)
本刊关于通讯作者有关事宜的声明 …… (615)
本刊关于参考文献著录的要求 …… (637)
本刊关于一稿两投和一稿两用等现象的处理声明 …… (674)

消息

第 24 届全国中西医结合骨伤科学术年会征文通知 …… (650)
中国中医科学院望京医院骨伤科和风湿科进修招生通知 …… (679)

《中国骨伤》杂志编辑委员会名单 …… (668)

广告目次 …… (632)

本刊稿约见本卷第 1 期对正文首页

本期责任编辑:王玉蔓

CHINA JOURNAL OF ORTHOPAEDICS AND TRAUMATOLOGY

Monthly Established in 1987 Volume 30, Number 7 July 25, 2017

Responsible Institution
State Administration of Traditional Chinese Medicine
Sponsor
Chinese Association of Integrative Medicine;
China Academy of Chinese Medical Sciences
No.16 Nanxiaojie Dongzhimennei, Beijing 100700, China
Editing
Editorial Board of China Journal of Orthopaedics and Traumatology
Editor-in-Chief
DONG Fu-hui(董福慧)
Managing Director
LI Wei-nong(李为农)
Assistant Director
LIAN Zhi-hua(连智华)
Publishing
Publishing House, China Journal of Orthopaedics and Traumatology
No.16A Nanxiaojie Dongzhimennei, Beijing 100700, China
Tel(Fax): 0086-10-64089792
E-mail: zggszz@sina.com
Printing
Beijing Huilin Printing Co., Ltd
Overseas Distributor
China International Book Trading Corporation
P.O.Box 399, Beijing, China
Code No.M587
Mail-order
Publishing House, China Journal of Orthopaedics and Traumatology
No.16A Nanxiaojie Dongzhimennei, Beijing 100700, China
Tel(Fax): 0086-10-64089792
E-mail: zggszz@sina.com
CSSN
ISSN 1003-0034
CN 11-2483/R

Copyright ©2017 by the China Journal of Orthopaedics and Traumatology Press
All articles published represent the opinions of the authors, do not represent official policy of the Editorial Board, unless this is clearly specified

CONTENTS IN BRIEF

Forum of specialist

Discussion on hot spot of femoral intertrochanteric fracture
JI Fang, LIU Pei-zhao, TONG Da-ke ..... (587)

Femoral intertrochanteric fractures

Mid-term follow-up study of hip arthroplasty for internal fixation failure of femoral intertrochanteric fractures in the elderly*
SUN Qi-cai, RU Xuan-liang, QIAN Zhi-gang, et al ..... (591)

Comparison of PFNA and InterTAN intramedullary nail in treating unstable femoral intertrochanteric fractures*
ZHANG Jun, CAO Lie-hu, CHEN Xiao, et al ..... (597)

Effect of surgical timing of femoral intertrochanteric fractures on 1-year postoperative mortality in elderly*
TANG Chao, FU Shi-ping ..... (602)

Clinical analysis of LPFP, PFNA and BPH in treating femoral intertrochanteric fractures in elderly patients*
ZHU Li-jun, LI Xiao-fei, LIU Chao, et al ..... (607)

Inversive LISS plate in treating intertrochanteric and subtrochanteric fractures combined with femoral shaft fractures*
HAN Lei, HU Yun-gen, FANG Wei-li, et al ..... (612)

Clinical study

Treatment of Pipkin type Ⅰ and Ⅱ femoral head fractures through modified Smith-Peterson approach and modified Hardinge approach-a case-control studies*
JIANG Yu-qing, HUANG Jian, GUO Wei-kang, et al ..... (616)

Treatment of humeral shaft fractures in children with closed reduction and external fixation*
ZHAO Chao-feng, GAO Quan-yang, ZHANG Tian-jian, et al ..... (622)

Application of the computer-assisted virtual reduction combined with 3D printing technique in acetabular fractures*
WANG Yu-Chen, MA Yong, YU Wei-zhong, et al ..... (627)

Clinical application value and imaging diagnosis of stress fracture*
SHI Dong, LIU Zhi, DU Tian-hui, et al ..... (633)

Clinical study on the relationship between the displaced fracture of the inferior ramus of pubis and the posterior pelvic ring injury*
ZHANG Mei-ren, JIANG Ji-zhao ..... (638)

Clinical observation on the effect of joint mobilization in treating elderly patients after distal radius fractures operation*
JIA Xue-feng, CAI Hong-xin, LIN Ge-sheng, et al ..... (643)

Empirical communication

Particle impaction bone graft and plate internal fixation for the treatment of proximal femoral bone tumor or tumor lesion*

LI Hong-tao, YANG Yong-zhi, ZHANG De-bao, et al ..... (647)

Clinical observation of 5 cases of diabetes insipidus complicated with skeletal fluorosis*

WANG Shuan-chi, TAO Xiao-bing, WAGN Fang-fang, et al ..... (651)

Intramedullary nailing combined with cannulated screw in treating femoral condyles fractures*

SHEN Guo-qing, ZHANG Hao, LONG Da-fu, et al ..... (656)

Minimally invasive internal fixation of pelvic ring for type C pelvic fracture*

TANG Chun-hui, YAO Gao-wen, WANG Lin, et al ..... (660)

Manipulative introduce

Bone setting manipulative reduction for the treatment of children´s distal radioulnar fracture and dorsal dislocation*

ZHAO Jun-feng, ZHANG Tian-jian, GAO Quan-yang, et al ..... (664)

Application of convolute manipulation for the treatment of femoral fractures in children*

XU Jian-guo, XU Xin, YU Jun-hui, et al ..... (669)

Case report

Parosteal ossifying lipoma beside clavicle misdiagnosed as osteochondroma: a case report

NIE Peng-fei, GUO Jian, HE Zhen-nian, et al ..... (672)

Review

Study progress on the effects of the tensile strain stimulation on proliferation differention and pericellular matrix of cartilage*

MEN Ya-xun, ZHAO Yong-liang, CHENG Xiang-yun, et al ..... (675)

Research progress on the etiology and treatment of patellofemoral pain syndrome*

CUI Li-hua ..... (680)

---

*With English abstract

·述评·

股骨转子间骨折热点问题的探讨

纪方,刘培钊,佟大可
(第二军医大学长海医院创伤骨科,上海　200433)

关键词　股骨骨折;　内固定器;　关节成形术,置换,髋
DOI:10.3969/j.issn.1003-0034.2017.07.001

Discussion on hot spot of femoral intertrochanteric fracture　*JI Fang, LIU Pei-zhao, and TONG Da-ke. Department of Orthopaedics, Changhai Hospital of Second Military Medical University, Shanghai* 200433, *China*

KEYWORDS　Femoral fractures;　Internal fixators;　Arthroplasty, replacement, hip
Zhongguo Gu Shang/China J Orthop Trauma, 2017, 30(7): 587-590　www.zggszz.com

(纪方教授)

股骨转子间骨折是指股骨颈基底至小转子水平以上部位所发生的骨折,在老年人骨折中比较常见,随着社会人口老龄化加快和高能量损伤日益增多,其发病率亦逐年增高,加之此类骨折常与骨质疏松有关[1],其治疗也越来越受到骨科医生的重视[2]。据报道老年股骨转子间骨折有 20%~30%的并发症和 17%的死亡率,为了尽早开展功能锻炼、减少卧床时间及骨折相关并发症,目前学者们多主张手术治疗,早期坚强内固定和功能锻炼已成为公认的治疗原则[3]。

对于股骨转子间骨折的治疗,随着麻醉技术的提高、内植物改进以及手术技术的进步,其总体疗效有了显著提高[4-5]。但很多关键性问题近年来仍被学者们广泛关注,包括骨折分类的改进对于稳定型和不稳定型骨折的判断、内植物的选择、骨折复位的再认识以及对于一些特殊类型骨折的认识和处理[6-8]。对于手术操作的规范化和一些手术操作的细节处理都是临床热点问题。对于这些问题的重视不够及处理不当,就可能出现头钉切出、髋关节内翻、内固定物周围骨折、复位丢失、内固定失败等情况,一旦出现这些问题,将严重影响患者功能,这对于老年患者无疑是雪上加霜。

目前对于转子间骨折的治疗仍存在一定的争议,很多问题更是近年来学术界争论的热点。针对这些热点问题,学者们不断探索分析,开展临床及相关生物力学试验进行佐证,不断对转子间骨折的治疗进行总结与改进。鉴于此,本文针对目前转子间骨折治疗的常见热点问题,查阅相关的文献,结合自身团队长期的临床经验总结,对转子间骨折治疗热点问题进行探讨与展望,希望能给广大创伤骨科医生提供一些参考和借鉴。

1　髓内固定与髓外固定的选择,一个老生常谈的新话题

1.1　股骨转子部力学特点与转子间骨折分类

股骨转子部位骨骼正常情况下既要承受肢体活动时髋关节的剪式应力,还要承受身体垂直向下的应力,有着特殊的生物力学原理和机械应力,这是其容易发生骨折的力学弱点。针对这一力学特点,选择内固定治疗时既要考虑到股骨近端的内翻应力和轴向应力,又要兼顾到骨折的分型。对于股骨转子间骨折,根据骨折部位、骨折线形态以及骨折块数目等因素,分型方法较多,目前临床上应用较多的有 AO 分型、Evans 分型,其中对于骨折稳定性的判断,既要看骨折累及的部位和形态,同时要注重骨折粉碎的区域大小。目前根据这两种分型,可将 AO 分型 A2、A3 型以及 Evans 分型Ⅲ、Ⅳ、Ⅴ型归为不稳定型骨折。

1.2　内植物如何选择

从选择内固定治疗转子间骨折开始,髓内固定和髓外固定的选择一直存在争论,目前选择内植物时,达成的共识就是要先判断骨折的稳定性。对于稳定型转子间骨折,髓内固定系统或髓外固定系统均是治疗选择,有学者更提倡髓外固定[9],因其操作方便,不易出现术中骨折Ⅰ期复位丢失。对于不稳定型转子间骨折,由于髓内固定为中心性固定,缩短了力臂,同时能更好地分散应力,更具有生物力学优势,加之对骨折端干扰减少,可提高骨折愈合率[10]。因

通讯作者:纪方　E-mail:doctorjif@126.com
Corresponding author: JI Fang　E-mail: doctorjif@126.com

此,髓内固定已成为此类骨折的首选固定方法[11],对于这一点目前学术界已基本达成共识。目前临床上使用髓内固定治疗的比例越来越多[12]。反观髓外固定,早期的髓外内植物主要是动力款螺钉(dynamic hip screw,DHS),在相当长的一个时期,DHS 毫无争议占据转子间骨折治疗的重要位置,至今仍然是简单、稳定型转子间骨折的首选;但是随着人们对于转子间骨折认识的深入,发现不稳定型的转子间骨折 DHS 的治疗效果并不理想,而反转子间骨折更是应用 DHS 的禁忌,这是由于滑动方向与骨折线平行,加压作用转为分离应力。

近年来随着内固定器材的发展,髓内和髓外内植物都得到了很大的改善。比如髓内系统,增加了远端锁钉到钉尾的距离,减少了应力骨折率;增加了外偏角使其更接近股骨近端解剖;改变进针点位置,更便于置钉;头颈钉防旋刀片的独特设计等等;新设计的股骨近端锁定钢板,有别于传统的 DHS 钢板,此种新型钢板的设计符合股骨近端解剖,锁定螺钉的布局更合理,锁定螺钉的应用使得局部力学强度更加牢固,目前已经开始应用于股骨转子间骨折的治疗,尤其在某些外侧壁粉碎的病例中,收到较好的效果;但由于其偏心固定特点,生物力学劣势并没有根本改善,其具体应用指征及疗效目前尚无定论,还需大量临床研究进一步证实。

2　转子间骨折复位的再认识

2.1　复位的重要性

骨折复位的认识经历了 AO 到 BO 的阶段,但不管是 AO 还是 BO 理念,良好的复位是保证有效固定的前提,复位不良容易出现内植物位置欠佳、骨折断端接触少而愈合缓慢、股骨近端内翻、内固定失败等。Aktselis 等[11]研究报道 2 mm 的分离移位就可以导致内侧的塌陷和外侧钢板的弯曲,无论是切出还是内固定失效,首要原因是就是复位不良。因此一致认为良好的复位是转子间骨折手术治疗的前提和关键,目前学术界一致认为良好的复位应满足:恢复颈干角;恢复力线;纠正旋转;缩小骨折断端间隙。Kim 等[13]团队提出的复位标准更是得到了广大学者的认同,即复位良好:正侧位皮质之间的距离均小于 1 个皮质的厚度;复位尚可:正位或侧位皮质之间的距离小于 1 个皮质的厚度;复位欠佳:无论正位侧位,皮质的距离都大于 1 个皮质的厚度。

2.2　难复性转子间骨折

大约有 11%左右的转子间骨折,通过闭合复位时很难达到满意的效果,这个数据各家报道不一,基本上在 3%~17%,称之为难复性股骨转子间骨折[13]。笔者团队经过几年的总结积累,提出了难复性转子间骨折的临床分型和治疗。笔者根据骨折的移位方向和复位策略,把难复性骨折分为 5 型:与矢状位移位相关的难复性骨折,与冠状位移位相关的难复性骨折,与矢状位、冠状位移位均相关的难复性骨折,涉及小转子的难复性骨折和涉及外侧壁的难复性骨折。不同的分型采用不同的处理策略,充分利用控制棒技术,顶棒技术,撬拨技术、钳夹技术以及拉勾辅助复位技术,从而达到微创下的满意复位固定。

3　外侧壁的重要性,曾经被忽视的话题

3.1　外侧壁对于稳定性的作用

既往强调内固定治疗股骨转子间骨折要注重内侧壁的完整性。自从 2004 年 Gotfried[14]提出外侧壁的概念开始,外侧壁受到了关注但没有引起足够重视,虽然有关于“做好股骨转子间骨折建议”,但是外侧壁真正受到广泛关注也不过是近几年的事情。近年来随着对外侧壁研究的深入,一致认为外侧壁是决定转子间骨折稳定性的关键因素,同时外侧壁的厚度与再次骨折的发生也密切相关。所谓外侧壁,Haq 等[15]总结为股骨颈上方、下方的切线与股骨外侧交界的区域。Morris 等[16]的研究认为,股骨近端髓内钉固定三点稳定结构中,即头钉 TAD、外侧壁的完整性、大转子进针点的完整中,外侧壁是最重要的预测指标,其次是 TAD 值,如果这三点均得到有效固定,内固定手术失败率将<1%。

3.2　合并外侧壁损伤的转子间骨折

股骨转子间骨折合并外侧壁损伤情况下,DHS 是禁用的,即所谓“没有外侧壁,不用滑动螺钉”[12]。对于这种情况,髓内钉是不错的选择,髓内钉可以重建外侧壁并阻止股骨近端向外滑移;还有前文提到的某些股骨近端钢板,其本身就可以作为外侧壁;此外,DHS 结合大粗隆挡板也是选择之一。髓内钉是否需要辅助锁定钢板尚有争议,目前一致的观点是,如果置钉前无法复位外侧壁或置钉后外侧壁尚不稳定的情况下,最好辅助直型锁定钢板重建外侧壁,已有相关生物力学试验验证辅助钢板可有效增强局部稳定性。其临床适应证以及疗效还需进一步长期临床随访证据。此外,Hsu 等[17]在此基础上提出“菲薄外侧壁”的概念,外侧壁厚度<20.5 mm 时,虽然此时外侧壁是完成的,但是外侧壁过薄,极易在术中或者术后发生骨折,所以不应该单独以 DHS 治疗。

4　关注前弓问题,引发内植物应用的争议

4.1　前弓引发的问题

正常股骨干髓腔的解剖形态并非直行,而是存在一定的弧度(即前弓)。由于目前临床上应用的股骨近端髓内短钉以直钉居多,前弓的存在,给术中置钉和患者预后带来很大的困扰。术中置钉时常出现

髓内钉顶住前方皮质,使得术中出现置钉困难、插入障碍等；术后患者常出现股骨近端的疼痛和应力性骨折,这些在我国身材矮小的女性患者中尤其多见。

4.2 处理策略

为了避免前弓的相关陷阱，目前多主张髓内钉进顶点偏前,远端不锁定甚至选择长钉等策略。通过远端不锁定以及增加远端锁定与钉尾的距离，避免了应力集中引发的应力性骨折；选择长钉可以减少应力,减轻术后疼痛及预防骨折的发生[18],但长钉具有手术时间长、远端锁钉困难、术中失血多、系统并发症多等缺点[19],因此选择长钉与短钉之间的争议还未得到解决。临床上处理前弓问题需要非常谨慎,术前股骨全长侧位片评估、合理选择内植物,术中轻柔操作以避免医源性损伤。

新型 ZNN 髓内钉,采用带前弓的解剖型以及末端 Cloth pin 设计,符合正常的解剖形态,同时进一步减少应力集中,理论上能够解决前弓问题,但由于临床应用时间较短,尚无更多的体会和心得,尚需大样本的临床随访研究来评估其长期临床疗效。

5 人工关节置换技术的应用,冷饭热炒的话题

5.1 关节置换的应用选择

20 世纪 80 年代，由于内固定设计以及技术等原因,对于老年不稳定型股骨转子间骨折,内固定有时不能取得理想效果。加之此期人工关节假体设计和人工关节置换技术都有了突飞猛进的发展，有学者应用关节置换技术处理此类骨折，取得了一定的效果[4]。但关节置换存在创伤大、出血多、使用寿命、假体脱位、假体周围感染及Ⅱ期翻修等问题,相比内固定技术并没有显现其优势。近年来随着内固定材料的发展及内固定技术的提高，大多主张将关节置换作为内固定失败的补救措施，不做为首选治疗方法。其应用指征是转子间骨折内固定失败需要翻修的患者，且已无再行内固定可能；极度骨质疏松患者，且此类骨质疏松的转子间骨折内固定无法进行有效固定；既往存在髋部骨关节炎或股骨头坏死的患者发生了转子间骨折，这个时候是选择内固定还是关节置换,需要根据患者的全身情况和功能诉求,但是，需要注意的是这种情况下进行关节置换存在一定的难度。

5.2 合并严重骨质疏松的转子间骨折

针对合并严重骨质疏松的股骨转子间骨折患者,内固定和关节置换均有各自的风险,但是目前学术界多认为应尽可能选择内固定治疗，内固定无法进行有效固定时,才选择关节置换。对于这类患者,目前已达成基本共识，治疗时要兼顾全身因素和局部因素。一方面要正规的进行抗骨质疏松的治疗;另一方面，要辅助合适的治疗策略和技术来处理局部骨折,加强固定的稳定性。比如使用强化固定技术来降低内固定失败的风险,如骨水泥强化技术、植骨支撑、螺旋桨刀片、HA 涂层强化或者 bisphosphonates 涂层螺钉技术,使用髓内钉固定+髓外锁定钢板辅助固定技术等等,多能取得满意疗效。

6 老年股骨转子间骨折的快速康复,努力的趋势和未来

老年股骨转子间骨折治疗的意义不仅仅在于骨折本身,《坎贝尔骨科学》就明确指出,患者身体状况越差,手术的指征就越强。显然,转子间骨折治疗的目的并不只是追求骨折的愈合。

Lassen 等[20]在 2009 年提出了术后快速康复(enhanced recovery after surgery, ERAS) 的概念,就老年转子间骨折而言，非负重功能锻练是无法顾及稳定肌群的。所以,治疗老年股骨转子间骨折的目的是早期负重、早期行走，尽早尽快恢复伤前生活状态,这对创伤骨科医生提出了更高的要求。

一如前文所述,骨折类型、患者自身状况、复位固定等等都密切影响疗效。从伤情评估方面,除了了解经典的分型外,还要预判一下有没有特殊的地方,比如说外侧壁问题，比如说有术中难复的可能性等等；在复位过程中，力争把各种复位技巧运用的合理,即便是难复性的病例,也努力在不切开破坏血供的前提下达到满意的复位；在内植物选择和放置方面，需要医生深刻了解每一种植入物的特点和适应证,一种钉子(或钢板)包打天下肯定是不对的。除此之外,还需要改良或者研发更适合国人的内植物,满足力学和生物学的需要。

股骨转子间骨折的治疗，尤其是针对老年患者的治疗和快速康复,笔者认识的还远远不够,差距还很远,还有赖于大家的努力。

参考文献

[1] Ha YC, Park YG, Nam KW, et al. Trend in hip fracture incidence and mortality in Korea: a prospective cohort study from 2002 to 2011[J]. J Korean Med Sci, 2015, 30(4): 483–488.

[2] Senohradski K, Markovic-Denic L, Lesic A, et al. Trends in the incidence of hip fractures[J]. Osteoporos Int, 2013, 24(5): 1759–1763.

[3] Kokoroghiannis C, Aktselis I, Deligeorgis A, et al. Evolving concepts of stability and intramedullary fixation of intertrochanteric fractures--a review[J]. Injury, 2012, 43(6): 686–693.

[4] 孙启才,茹选良,钱志钢,等. 髋关节置换术治疗老年股骨转子间骨折内固定失败的中期随访[J]. 中国骨伤, 2017, 30(7): 591–596.
SUN QC, RU XL, QIAN ZG, et al. Mid-term follow-up study of hip arthroplasty for internal fixation failure of intertrochanteric hip fractures in the elderly[J]. Zhongguo Gu Shang/China J Orthop Trauma, 2017, 30(7): 591–596. Chinese with abstract in English.

[5] 张军,曹烈虎,陈晓,等. PFNA 与 InterTAN 髓内钉治疗不稳定

股骨粗隆间骨折疗效的比较[J]. 中国骨伤, 2017, 30(7): 597-601.
ZHANG J, CAO LH, CHEN X, et al. Comparison of PFNA and InterTAN intramedullary nail in unstable femoral intertrochanteric fractures[J]. Zhongguo Gu Shang/China J Orthop Trauma, 2017, 30(7): 597-601. Chinese with abstract in English.

[6] 汤超, 傅士平. 老年转子间骨折手术时机对术后 1 年死亡率的影响[J]. 中国骨伤, 2017, 30(7): 602-606.
TANG C, FU SP. Effect of surgical timing of intertrochanteric fractures on 1-year postoperative mortality in elderly[J]. Zhongguo Gu Shang/China J Orthop Trauma, 2017, 30(7): 602-606. Chinese with abstract in English.

[7] 朱立军, 李晓飞, 刘超, 等. 三种手术方法治疗高龄股骨粗隆间骨折的病例对照研究[J]. 中国骨伤, 2017, 30(7): 607-611.
ZHU LJ, LI XF, LIU C, et al. Clinical analysis of LPFP, PFNA and BPH in treating femoral intertrochanteric fractures in elderly patients[J]. Zhongguo Gu Shang/China J Orthop Trauma, 2017, 30(7): 607-611. Chinese with abstract in English.

[8] 韩雷, 胡云根, 方伟利, 等. 倒置 LISS 钢板治疗累及股骨干的不稳定性股骨转子间及转子下骨折[J]. 中国骨伤, 2017, 30(7): 612-615.
HAN L, HU YG, FANG WL, et al. Inversive LISS plate in treating intertrochanteric and subtrochanteric fractures combined with femoral shaft fractures[J]. Zhongguo Gu Shang/China J Orthop Trauma, 2017, 30(7): 612-615. Chinese with abstract in English.

[9] Schipper IB, Marti RK, van der Werken C. Unstable trochanteric femoral fractures: extramedullary or intramedullary fixation. Review of literature[J]. Injury, 2004, 35(2): 142-151.

[10] Ramakrishnan M, Prasad SS, Parkinson RW, et al. Management of subtrochanteric femoral fractures and metastases using long proximal femoral nail[J]. Injury, 2004, 35(2): 184-190.

[11] Aktselis I, Papadimas D, Fragkomichalos E, et al. Intramedullary nailing of trochanteric fractures--operative technical tips[J]. Injury, 2012, 43(6): 961-965.

[12] Haidukewych GJ. Intertrochanteric fractures: ten tips to improve results[J]. J Bone Joint Surg Am, 2009, 91(3): 712-719.

[13] Kim Y, Dheep K, Lee J, et al. Hook leverage technique for reduction of intertrochanteric fracture[J]. Injury, 2014, 45(6): 1006-1010.

[14] Gotfried Y. The lateral trochanteric wall: a key element in the reconstruction of unstable pertrochanteric hip fractures[J]. Clin Orthop Relat Res, 2004, (425): 82-86.

[15] Haq RU, Manhas V, Pankaj A, et al. Proximal femoral nails compared with reverse distal femoral locking plates in intertrochanteric fractures with a compromised lateral wall: a randomised controlled trial[J]. Int Orthop, 2014, 38(7): 1443-1449.

[16] Morris AH, Zuckerman JD. AAOS Council of Health Policy and Practice, USA. American Academy of Orthopaedic Surgeons. National Consensus Conference on Improving the Continuum of Care for Patients with Hip Fracture[J]. J Bone Joint Surg Am, 2002, 84(4): 670-674.

[17] Hsu CE, Shih CM, Wang CC, et al. Lateral femoral wall thickness. A reliable predictor of post-operative lateral wall fracture in intertrochanteric fractures[J]. Bone Joint J, 2013, 95B(8): 1134-1138.

[18] Parmar DS, Porecha MM, Chudasama SL. Long proximal femoral nails versus short proximal femoral nails for the management of proximal femoral fractures: a retrospective study of 124 patients[J]. Euro J Orthop Surg Trauma, 2011, 21(3): 159-164.

[19] Hou Z, Bowen TR, Irgit KS, et al. Treatment of pertrochanteric fractures (OTA 31-A1 and A2): long versus short cephalomedullary nailing[J]. J Orthop Trauma, 2013, 27(6): 318-324.

[20] Lassen K, Soop M, Nygren J, et al. Consensus review of optimal perioperative care in colorectal surgery: Enhanced Recovery After Surgery (ERAS) Group recommendations[J]. Arch Surg, 2009, 144(10): 961-969.

(收稿日期: 2017-07-10　本文编辑: 王玉蔓)

·临床研究·

髋关节置换术治疗老年股骨转子间骨折内固定失败的中期随访

孙启才[1], 茹选良[1], 钱志钢[1], 吴立东[2], 严世贵[2], 王祥华[2]
(1.浙江医院, 浙江　杭州　310013; 2.浙江大学医学院附属第二医院, 浙江　杭州　310009)

【摘要】 **目的**: 回顾性分析人工髋关节置换治疗老年股骨转子间骨折内固定失败的中期疗效。**方法**: 收集 2008 年 12 月至 2011 年 12 月收治的 32 例老年股骨转子间骨折内固定失败病例(男 17 例, 女 15 例), 采取髋关节置换术(total hip arthroplasty, THA)治疗, 其中 4 例死亡病例排除在外, 28 例纳入研究, 年龄 69~83 岁, 平均 75 岁; 内固定手术与髋关节置换之间相隔 8~72 个月。其中 Evans Ⅰ型 6 例, Ⅱ型 11 例, Ⅲ型 9 例, Ⅳ型 2 例。手术前显示侧板断裂 9 例, 头钉切割股骨头颈切出 15 例, 螺丝松动 4 例。采用 Harris 评分比较患者术前和末次随访髋关节功能变化, 并随访术后影像学结果(X 线)、血沉等指标。**结果**: 28 例获得完整随访, 随访时间 4~7 年, 平均 5.3 年。患者疼痛均较术前明显减轻或消失, 髋关节功能明显改善, 2 例活动后有中度疼痛, 4 例活动后出现轻微疼痛。末次随访时, 19 例恢复自由行走, 8 例需要手杖帮助下行走, 1 例需要助行器帮助下行走。Harris 评分由术前 34.9±2.4 提高至术后末次随访的 83.4±5.7; 末次随访时优 15 例, 良 10 例, 可 2 例, 差 1 例。X 线检查未见假体松动及下沉断裂。**结论**: 对于股骨转子间骨折内固定失败的高龄患者, 行挽救性 THA 能有效改善髋关节功能, 提高患者的生活质量, 并且中期随访结果较好。

【关键词】 股骨骨折; 骨折固定术, 内; 关节成形术, 置换, 髋
DOI: 10.3969/j.issn.1003-0034.2017.07.002

Mid-term follow-up study of hip arthroplasty for internal fixation failure of femoral intertrochanteric fractures in the elderly

SUN Qi-cai, RU Xuan-liang, QIAN Zhi-gang, WU Li-dong, YAN Shi-gui, and WANG Xiang-hua. *Zhejiang Hospital, Hangzhou* 310013, *Zhejiang, China*

ABSTRACT　**Objective**: To retrospective analysis the mid-term follow-up effect of hip joint replacement in elderly patients with failure of intertrochanteric fractures of the hip joint internal fixation. **Methods**: From December 2008 to December 2011, 32 elderly patients underwent arthroplasty after intertrochanteric fracture fixation failure, of which, 4 death cases were excluded from the study, and the remaining 28 cases were in the study group. The age of patients ranged from 69 to 83 years old with a mean of 75 years old. The time from the internal fixation to the hip replacement were 8 to 72 months. Among them, 6 patients were Evans Ⅰ type, 11 patients were Evans Ⅱ type, 9 patients were Evans Ⅲ type, and 2 patients were Evans IV type. Nine cases showed fracture of the lateral plate before operation, while 15 cases were femoral head screw cut-out and 4 cases were screw loosening. Harris score was used to compare the changes of hip function before operation with the final follow-up. Imaging results (X-ray) and erythrocyte sedimentation rate (ESR) were performed during the follow-up. **Results**: All patients were followed up from 4 to 7 years with an average of 5.3 years. Pain was significantly reduced or disappeared in patients compared with pre-operation. And hip function was significantly improved. Two cases had moderate pain after the physical activity and 4 cases had mild pain after the physical activity. At the final follow-up, 19 patients resumed free walking, 8 patients required walking with walking sticks, and 1 patient needed walking aid. The Harris scores improved from preoperative 34.9±2.4 to 83.4±5.7 at the final follow-up, among them, 15 cases were classified as excellent, 10 as good, 2 as fair, and 1 as poor. X-ray examination showed no prosthesis loosening and sinking fracture. **Conclusion**: Salvage THA surgery could improve the hip function and the quality of life for old patients with intertrochanteric fracture fixation failure, and the middle-term follow-up results support that.

KEYWORDS　Femoral fractures;　Fracture fixation, internal;　Arthroplasty, replacement, hip
Zhongguo Gu Shang/China J Orthop Trauma, 2017, 30(7): 591-596　www.zggszz.com

基金项目: 浙江省医药卫生一般研究计划项目(编号: 2014KYB010, 2012KYB007); 浙江省中医药科技计划项目(编号: 2017ZB003)
Fund program: General Research Project of Zhejiang Medical and Health (No. 2014KYB010, 2012KYB007)
通讯作者: 孙启才　E-mail: sunqicai20718170@126.com
Corresponding author: SUN Qi-cai　E-mail: sunqicai20718170@126.com

股骨转子间骨折是临床最常见的髋部骨折之一,占髋部骨折的 35.7%[1],主要见于有骨质疏松的老年患者。对于年龄较大伴有严重骨质疏松、骨骼肌增龄改变、不稳定性骨折及糖尿病等的患者,即使采用动力髋螺钉(dynamic hip screw,DHS) 或股骨近端防旋髓内钉 (proximal femoral nail anti-rotation,PFNA) 等,术后仍然会出现内固定失败的情况,包括骨折不愈合、内固定切割、畸形愈合、肢体缩短、股骨头坏死等[2],患者出现髋部疼痛、功能障碍多需行翻修手术, 这些内固定失败的问题也逐渐地引起了临床重视。目前,股骨转子间骨折内固定失败后的治疗仍存在争议,主要包括内固定翻修和髋关节置换。同期内髋关节内固定失败翻修的研究表明[3],股骨转子间骨折内固定失败的翻修对于年龄>75 岁的股骨转子间骨折患者风险较大。全髋关节置换术后患者能够早期下地活动以及功能锻炼, 从而避免长期卧床所带来的相关并发症,并能减少患者疼痛,最终可以挽救股骨转子间骨折内固定失效, 最大限度保留髋关节功能。人工关节置换作为 DHS 内固定失败术后股骨转子间骨折的治疗补救措施逐渐得到认可[4],对高龄、高危风险并发症的患者必要时可行人工关节置换术。然而,对于 THA 治疗老年股骨转子间骨折内固定失败的中期疗效仍然缺乏研究, 本研究针对该患者群体,结合治疗进行了中期随访。

1　资料与方法

1.1　一般资料

回顾性收集自 2008 年 12 月至 2011 年 12 月收治于浙江医院和浙江大学医学院附属第二医院骨科的 32 例老年股骨转子间骨折内固定失败的病例,本院采用人工髋关节置换术治疗。其中男 17 例,女 15 例,其中 4 例死亡病例排除研究之外,剩余 28 例纳入研究,年龄 69~83 岁,平均 75 岁。内固定手术与髋关节置换手术之间相隔 8~72 个月。股骨转子间骨折的致伤原因:车祸外伤 3 例,运动摔伤或高处坠落损伤 25 例。按照改良 Evans 股骨转子间骨折分型标准[5],Ⅰ型 6 例,Ⅱ型 11 例,Ⅲ型 9 例,Ⅳ型 2 例。均为股骨转子间骨折内固定失败病例, 内固定方式:DHS 内固定 19 例,股骨近端解剖型钢板内固定 9 例。失败原因包括内固定切割、骨折不愈合等。患者在接受髋关节置换手术前,均有明显疼痛,行走能力受限。

1.2　病例选择

纳入标准:(1)年龄>60 岁;(2)股骨转子间骨折内固定首次失败;(3)合并严重髋内翻、创伤性关节炎、股骨头颈缩短的患者[6]。排除标准:(1)股骨头轮廓完整;(2) 骨折前无法正常行走;(3)年龄≤59 岁;(4)近 3 个月有心肌梗死或脑梗死发作;(5)患肢肌力在Ⅲ级以下。

1.3　治疗方法

1.3.1　术前准备　术前完善详细的病史询问、查体、实验室检查及影像学检查等,明确假体松动。在术前均进行全身性检查并根据患者的具体情况给予 10~20 kg 下肢牵引,持续牵引约 1 周。拍摄双髋包括股骨全长正侧位 X 线片, 并尽量对患者行 CT 检查以及图像三维重建,明确骨折愈合程度、股骨矩缺损破坏情况及髋臼壁是否完整。备齐所需的内固定取出器械、双极股骨头、全髋置换手术器械(配备透明模板)、捆扎带或者捆扎钢丝、异体骨及手术器械等。采用放大率 120%的透明模板在标准 X 线片上进行测量。根据患者 CT 情况决定置换类型,本研究中双极股骨头置换 4 例,骨水泥 3 例,其余 21 例为生物型全髋关节置换。采用术前 Harris[7]评分,并观察患肢功能变化。有高血压和糖尿病等全身性疾病的患者,先予内科治疗,控制病情后再进行置换手术。

1.3.2　手术方式　患者采取侧卧位,采用后外侧入路。在 C 形臂 X 线下进行牵引复位。手术切口选择原手术瘢痕延伸至髋关节外侧, 逐层切开至转子外后取出内固定, 在髋关节脱位前将钢板螺钉留在原位,以降低术中骨折的危险。髋关节暴露后,根据术前 X 线片模板测量结果,在小转子上直接测量股骨颈长度,并在拉力螺钉周围进行股骨颈截骨。股骨头和拉力螺钉以逆行方式一起去除。切除周围瘢痕组织及多余骨赘,松解关节周围瘢痕粘连,保护髋关节外展肌群及大转子附着点, 大转子未愈患者修整后钢丝捆扎张力带固定。股骨头取出后修整做植骨。如果患者情况较差,对术后髋关节功能要求较低,则采用双极人工股骨头置换。对于生物性或骨水泥假体选择,根据患者骨质量来决定。对移位比较明显、复位困难的患者采取切开的方式进行复位。对严重的粉碎性骨折的患者采取在患肢断端的周围植松质骨。通过穿骨固定的方式将后关节囊及旋后肌复合组织瓣缝回原位,患肢屈膝、屈髋 90°,膝内收 40°,无脱位征象,关闭切口。

1.3.3　术后处理　术后留置引流管 1~3 d, 术后 48~72 h 后拔除引流管。常规应用抗生素 1~3 d 预防感染,对于创伤较大的患者可延长至 5 d,并使用低分子肝素及双下肢气压泵预防深静脉血栓形成。术后注意生命体征监测, 并积极指导股四头肌屈伸锻炼、抬腿等功能锻炼,术后 3 d 床上主动进行患髋屈伸活动,2 周后拆线,下床扶助行患肢不负重行走,6 周后患肢逐步进行部分负重行走, 再患侧扶单拐行走 6 周。

1.4　观察项目与方法

出院后每个月摄 X 线片，骨折愈合后完全负重，随访术后影像学结果及并发症。28 例患者均于术后采用魏氏 Westergren 血沉法进行血沉测定[8]。采用 Harris[7]髋关节评分，从疼痛、功能、关节活动度、肢体畸形等方面评价关节功能情况。

1.5　统计学处理

应用 SPSS 18.0 软件进行统计学处理，计量资料用均数±标准差($\bar{x}\pm s$)表示，采用配对 t 检验，计数资料采用 χ^2 检验。以 $P<0.05$ 为差异有统计学意义。

2　结果

2.1　一般随访结果

本组 32 例患者中侧板断裂 9 例，头钉切割股骨头颈切出 15 例，螺丝松动 4 例，死亡 4 例。手术时间(95.5±24.5) min，出血量(421.5±96.3) ml，术后隐性失血量(231.5±21.9) ml。术中未发生血管及神经牵拉损伤，无骨水泥中毒、过敏等症状，无深静脉血栓、肺栓塞。28 例患者获得完整随访，随访时间 4~7 年，平均 5.3 年。术后 X 线片均未见脱位、假体松动、下沉断裂，病理学检查无伤口感染、神经损伤和其他并发症发生。随访期间，患者疼痛均较术前明显减轻或消失，髋关节功能明显改善，2 例活动后有中度疼痛，4 例活动后出现轻微疼痛。末次随访时 19 例恢复自由行走，8 例需要手杖帮助下行走，1 例需要助行器帮助下行走。

末次随访时，28 例患者颈干角（正常值 110°~140°）较术前明显增大(t=2.141，P<0.05)；28 例患者术前均存在肢体短缩，缩短长度为(2.0±0.4) cm，末次随访肢体缩短长度为(1.5±0.2) cm，肢体长度差明显降低(t=3.576，P<0.05)，见表 1。

本组全髋置换随访患者均无关节脱位发生，未有明确深静脉血栓、切口感染等发生。术后患者血沉呈现程度不一的增高水平后而降至正常，未见持续性升高状态。

2.2　髋关节功能评定

28 例患者的 Harris 评分结果见表 2，评分由术前 34.9±2.4 明显提高到末次随访时 83.4±5.7（t=2.453，P<0.01)，末次随访中，在疼痛、功能、关节活动度及肢体畸形上较术前均有明显改善，结果优 15 例，良 10 例，中 2 例，差 1 例。典型病例见图 1。

表 1　老年股骨转子间骨折内固定失败行髋关节置换 28 例患者置换手术前后颈干角和肢体长度差比较($\bar{x}\pm s$)

Tab.1　Comparison of the difference of the cervical shaft angle and limb length before and after hip arthroplasty in 28 elderly patients with femoral intertrochenteric fracture fixation failure($\bar{x}\pm s$)

时间	颈干角(°)	肢体长度差(cm)
术前	120±10	2.0±0.4
末次随访	132±2	1.5±0.2
t 值	2.776	3.182
P 值	<0.05	<0.05

3　讨论

随着老年人口的不断增多，髋关节股骨转子间骨折的发生率呈逐年上涨的趋势。临床以固定手术为主要治疗方式，包括闭合复位髓内钉固定、切开复位内固定、外固定架等。但随着内固定手术的广泛运用，内固定手术的并发症亦逐渐增多，如内固定脱落、内固定切出、畸形旋转、内翻外翻等而导致内固定失败[9]。患者髋部骨折内固定失败跟许多因素存在关联性，如骨折类型、骨骼质量、骨质复位程度、内固定位置等[10]。同时，骨折内固定手术后患者的依从性低，部分患者不按照康复原则进行功能锻炼，过早负重等[11]。高龄人群多伴随骨质疏松，患者骨折后预后效果通常较差。对于高龄股骨转子间骨折患者来说，选择人工髋关节置换进行治疗有助于髋关节功能改善和疼痛缓解。

全髋置换治疗股骨转子间骨折内固定失败的中期随访，对于探究这一手术方式治疗老年内固定失败具有重要的临床意义。

3.1　全髋置换对内固定失败补救治疗的术中注意事项

第一，术中安装完毕后注意检查关节稳定性，手术复位后要达到解剖复位，使股骨矩直接接触，起到

表 2　老年股骨转子间骨折内固定失败行髋关节置换 28 例患者置换手术前后 Harris 评分比较($\bar{x}\pm s$，分)

Tab.2　Comparison of Harris scores before and after hip arthroplasty in 28 elderly patients with femoral intertrochenteric fracture fixation failure($\bar{x}\pm s$, score)

时间	疼痛	功能	关节活动度	肢体畸形	总分
术前	17.5±3.4	9.5±2.6	7.5±2.1	5.6±0.3	34.9±2.4
末次随访	35.5±4.7	20.6±3.5	17.5±3.3	6.9±0.7	83.4±5.7
t 值	12.334	8.427	7.776	10.241	2.453
P 值	<0.05	<0.05	<0.05	<0.05	<0.01

图 1　患者,男,82 岁,左侧股骨转子间骨折　**1a.** 术前正位 X 线片显示股骨转子间骨折　**1b.** 术前 CT 示骨折为粉碎性骨折　**1c.** DHS 内固定术后 2 d 正位 X 线片　**1d.** 内固定术后 2 个月正位 X 线片显示 DHS 固定失败,主钉已切割出股骨头　**1e.** 全髋关节置换术后 2 d 正位 X 线片示关节在位, 内固定失败后全髋置换术治疗的关节功能恢复　**1f.** 全髋关节置换术后 3 年正斜位 X 线片示关节在位(79 岁时)　**1g.** 全髋关节置换术后 5 年正斜位 X 线片示关节在位(81 岁时)　**1h.** 术后 5 年功能位图

Fig.1　A 82-year-old male patient underwent intertrochanteric fracture of the left femur　**1a.** AP X-ray before operation showed intertrochanteric fractures of femur　**1b.** CT image before operation showed the comminuted fracture of femur　**1c.** AP X-ray at 2 days after DHS internal fixation　**1d.** AP X-ray at 2 months after DHS internal fixation showed the failure of operation, which was indicated by the main nail cutting out in the femoral head　**1e.** AP X-ray at 2 days after the total hip arthroplasty showed the joint in position　**1f.** AP X-ray at 3 years after the total hip arthroplasty showed joint in position (79 years old)　**1g.** AP X-ray at 5 years after the total hip arthroplasty showed joint in position (81 years old)　**1h.** Function recovery at 5 years after the total hip arthroplasty

支撑作用达到稳定。外侧壁的重要性也受到重视,外侧壁骨折可以作为手术失败及再手术的一个有意义的预见因素[12]。对于股骨矩破坏者,可用带股骨矩假体克服缺陷。第二,术前应了解患者肢体短缩情况,术中适当松解软组织。术中肢体长短有时较难评价,如长颈假体难以复位或太紧则选择相对合适长度假体。此时应根据股骨质量和股骨髓腔的形状来决定采用骨水泥型或非骨水泥型股骨假体。同时,Chan 等[13]认为,采用骨水泥型关节置换治疗高龄患者股骨转子间骨折效果好。但假体选择不可“一刀切”,对于骨质疏松者,宜使用骨水泥型假体。而对于易骨折患者,骨水泥型假体则会影响患者骨折愈合,导致患者出现骨折不愈合,应使用非骨水泥型股骨假体[14]。第三,内固定失败后的股骨髓腔较大,皮质较薄,加之外侧有多个螺钉孔, 所以应注意术中可能出现的假体周围骨折,预防性钢缆或者钢丝捆扎是必要的。

3.2　全髋置换手术后应督促患者加强适度运动和减少过度运动

针对高龄患者的骨质疏松情况, 术后应积极治疗骨质疏松,鼓励患者适度运动增强协调性,减少人

工关节脱位的危险。术后加强随访,调查患者康复状况,对于过度劳动的患者予以劝阻指导。由于老年人血管弹性差、血流缓慢,外伤、关节置换手术更容易造成静脉损伤、血液高凝状态。故应指导患者积极进行术后长期的物理治疗。

3.3 规避全髋置换治疗内固定失败术后的髋关节脱位风险髋关节置换术治疗

股骨转子间骨折内固定失败的中期随访也暗示了此种手术方式存在的缺陷。内固定失败后,THA 治疗也存在一系列问题,如骨缺损、大转子重建、肢体缩短及软组织方面的问题等, 术后并发症相对于初次 THA 也明显升高。除此之外,由于髋关节置换术前患者可能存在髋关节畸形、术后患侧下肢内旋等,患者容易在后期的活动中发生关节脱位。最主要的原因是术中造成的髋关节软组织不平衡和假体位置安放不良。故术后患者应积极进行臀中肌的功能锻炼以恢复软组织平衡, 而且手术中医生应严格控制假体的外展角度以降低脱位的发生。

3.4 内固定失败后行关节置换治疗手术的体会

内固定失败行髋关节置换过程中可能面临许多特异性问题。第一,必须去除 DHS 内固定装置,手术时间较长。第二,需要通过瘢痕组织解剖暴露内固定装置,不但增加失血量,而且有可能损伤周围神经、血管和肌肉组织。第三,股骨近端的解剖结构发生改变,特别是股骨转子间骨折复位不良或内侧粉碎时。第四,因患者存在骨质疏松症,内固定失败后废用使骨质疏松进一步加重, 造成大转子愈合不牢或髋关节置换过程中再粉碎,影响外展肌功能,导致脱位率增加,不利于髋关节置换后的行走。笔者认为对于内固定容易失败的股骨转子间骨折初次手术即可选用人工关节置换术。股骨头颈部骨质受到严重破坏或骨质疏松严重难以实施内固定是髋关节置换术的绝对指征; 笔者认为可适度放宽的适应证包括:(1)高龄患者(75 岁以上,主要是生理年龄);(2)不稳定性转子间粉碎骨折;(3) 严重骨质疏松;(4) 全身情况差,术后活动量小,不宜长期卧床者。

本次中期随访结果综合评价了全髋置换对内固定失败的中期疗效,发现髋关节活动度、Harris 评分均较术前明显改善,末次随访优良率达 89.28%。随访期内假体位置良好,未见明显松动的迹象。但因样本量较少,代表性较差,回顾性研究难免存在回忆偏倚,随访时间偏短,对人工髋关节置换治疗老年人髋部骨折内固定失败的临床效果还有待进一步大样本量、长期随访,以评价假体生存率以及髋部骨折愈合和远期改建情况。总之,要根据患者的实际情况选择合适的假体, 术前、术中和术后都应细心检查和随访。中期随访表明:人工髋关节置换术治疗股骨转子间骨折内固定失败近期效果确切、并发症少,是目前治疗高龄股骨转子间骨折内固定失败的有效补救治疗方法。

参考文献

[1] 袁士明,史晓鹏,王素春,等. 不同类型股骨转子间骨折内固定选择及疗效分析[J]. 江苏大学学报(医学版),2011,21(6):529-531.
YUAN SM, SHI XP, WANG SC, et al. Choose and curative effect of internal fixation of different types for intertrochanteric fractures[J]. Jiang Su Da Xue Xue Bao(Yi Xue Ban),2011,21(6):529-531. Chinese.

[2] 曾超,王一任,魏捷,等. 股骨近端防旋髓内钉与动力髋螺钉固定治疗股骨转子间骨折的 Meta 分析[J]. 中南大学学报(医学版),2012,37(6):606-615.
ZENG C, WANG YR, WIE J, et al. Meta analysis of proximal femoral nail and dynamic hip screw fixation for treatment of femoral intertrochanteric fractures[J]. Zhong Nan Da Xue Xue Bao(Yi Xue Ban), 2012,37(6):606-615. Chinese.

[3] 张世泽,谭德猛,肖胜桂,等. 髋关节置换术治疗老年股骨转子间骨折内固定失败的分析[J]. 中华全科医学,2013,11(5):744-745.
ZHANG SZ, TAN DM, XIAO SG, et al. Analysis of failure of internal fixation for intertrochanteric fractures in elderly patients[J]. Zhonghua Quan Ke Yi Xue,2013,11(5):744-745. Chinese.

[4] 甄平,李旭升,周胜虎. 股骨转子间骨折内固定失败后的补救性髋关节置换术[J]. 中华创伤骨科杂志,2014,16(8):724-726.
ZHEN P, LI XS, ZHOU SH. Total hip arthroplasty after failed internal fixation of intertrochanteric fractures[J]. Zhonghua Chuang Shang Gu Ke Za Zhi,2014,16(8):724-726. Chinese.

[5] 姚龚,蔡兵,林文,等. 股骨转子间骨折 Evans 分型对围手术期隐性失血影响的临床回顾性研究[J]. 浙江创伤外科,2014,19(4):670-671.
YAO G, CAI B, LIN W, et al. Clinical retrospective study on the influence of Evans classification of femoral intertrochanteric fractures on perioperative occult blood loss[J]. Zhe Jiang Chuang Shang Wai Ke,2014,19(4):670-671. Chinese.

[6] 李梦远,陈宏,马元琛,等. 老年髋部骨折内固定失败后补救性髋关节置换术的临床研究[J]. 中华老年骨科与康复电子杂志,2016,2(2):81-86.
LI MY, CHEN H, MA YS. Clinical study on the treatment of hip replacement after failed internal fixation in elderly patients with hip fracture[J]. Zhonghua Lao Nian Gu Ke Yu Kang Fu Dian Zi Za Zhi,2016,2(2):81-86. Chinese.

[7] Harris WH. Traumatic arthritis of the hip after dislocation and acetabular fractures: treatment by mold arthroplasty. An end-result study using a new method of result evaluation[J]. J Bone Joint Surg Am,1969,51(4):737-755.

[8] 王云芳. 人工关节置换术后 C-反应蛋白(CPR)、血沉(ESR)的变化分析[J]. 中国卫生产业,2012,9(23):109.
WANG YF. Changes analysis of C reactive protein(CPR), erythrocyte sedimentation rate(ESR) after artificial joint replacement[J]. Zhongguo Wei Sheng Chan Ye,2012,9(23):109. Chinese.

[9] 张浩,兰玉平,徐兵,等. 股骨颈骨折内固定失败后行全髋关节置换的早期疗效分析[J]. 中华创伤杂志,2013,29(12):1155-

1158.
ZHANG H, LAN YP, XU B, et al. The early effect of total hip replacement after failed internal fixation of femoral neck fracture [J]. Zhonghua Chuang Shang Za Zhi, 2013, 29(12): 1155-1158. Chinese.

[10] 张喜海, 叶俊武, 卓乃强. 股骨转子间骨折内固定失败的相关因素及全髋关节置换术治疗效果分析[J]. 临床和实验医学杂志, 2015, 14(22): 1886-1889.
ZHANG XH, YE JW, ZHUO NQ. Analysis of the factors related to the failure of internal fixation of intertrochanteric fractures and the effect of total hip arthroplasty[J]. Lin Chuang He Shi Yan Yi Xue Za Zhi, 2015, 14(22): 1886-1889. Chinese.

[11] 张勇华, 艾昌森, 朱国权, 等. 股骨转子间骨折内固定术失效 36 例原因分析[J]. 临床误诊误治, 2008, 21(5): 17-19.
ZHANG YH, AI CM, ZHU GQ, et al. Analysis of 36 cases of failure of internal fixation of intertrochanteric fracture[J]. Lin Chuang Wu Zhen Wu Zhi, 2008, 21(5): 17-19. Chinese.

[12] Palm H, Jacobsen S, Sonne-Halm S. et al. Integrity of the lateral femoral wall in intertrochanteric hip fractures: an important predictor of a reoperation[J]. J Bone Joint Surg Am, 2007, 89(3): 470-475.

[13] Chan KC, Gill GS. Cemented hemiarthroplasties for elderly patients with intertrochanteric fractures[J]. Clin Orthop Relat Res, 2000, (371): 206-215.

[14] 傅杰, 游利君, 遇呈祥, 等. 人工股骨头置换术治疗高龄股骨转子间骨折的疗效分析[J]. 医药, 2016, 2(2): 178-178.
FU J, YOU LJ, YU CX, et al. Analysis of curative effect of artificial femoral head replacement in treatment of senile intertrochanteric fracture[J]. Yi Yao, 2016, 2(2): 178-178. Chinese.

(收稿日期: 2017-02-20　本文编辑: 王玉蔓)

《中国骨伤》杂志 2017 年重点专题征稿通知

《中国骨伤》杂志本着坚持中西医并重原则, 突出中西医结合特色的办刊宗旨, 如期发布 2018 年征稿的通知。以下是《中国骨伤》杂志 2018 年重点专题征稿的范围, 欢迎广大读者和作者踊跃投稿。

1. 脊柱手术并发症的预防和处理
2. 脊髓损伤的诊断与治疗
3. 颈椎病和腰椎管狭窄症手术适应证及治疗方法选择
4. 保守治疗在脊柱疾患中的疗效及评价
5. 神经电生理监测在脊柱矫形术中应用的探讨
6. 脊柱内镜微创手术治疗退变性脊柱疾病的适应证及并发症的处理
7. 椎体成形术治疗骨质疏松性压缩性骨折相关问题的处理
8. 退变性脊柱侧凸的非手术及手术治疗的选择
9. 关节软骨和韧带损伤修复与重建的远期疗效评估
10. 髋膝人工关节翻修技术的临床探讨
11. 成人髋发育不良髋臼重建与修复
12. 老年关节置换围手术期处理及术前风险评估
13. 骨关节炎选择关节镜手术治疗的适应证与误区
14. 跟腱陈旧性断裂伴缺损的治疗
15. 踝关节失稳的诊断与治疗
16. 异体韧带、人工韧带和自身韧带临床疗效比较研究
17. 骨科大手术后深静脉血栓形成的诊断、预防和治疗
18. 计算机数字化技术在骨科的运用(包括计算机辅助手术设计、机器人手术、3D 打印等)
19. 胫骨平台骨折合并交叉韧带损伤的关节镜治疗
20. 陈旧性髋臼骨折的重建与功能恢复
21. 骨缺损与植骨形式的选择
22. 穿支皮瓣技术在四肢组织缺损重建中的应用
23. 植骨与内外固定术在骨不连和骨缺损中的应用
24. 骨盆与髋臼骨折的手术治疗及术后并发症的处理
25. 成人获得性平足的手术治疗
26. 老年患者跖痛症的治疗选择
27. 拇外翻、马蹄内翻足的个体化评估与治疗
28. 骨髓炎与骨结核的诊断与治疗
29. 筋伤和退行性骨与关节疾病治疗方法的选择
30. 中医药治疗在脊柱、关节、创伤疾病中的标准化应用和探讨

《中国骨伤》杂志社

·临床研究·

PFNA 与 InterTAN 髓内钉治疗不稳定股骨粗隆间骨折疗效的比较

张军，曹烈虎，陈晓，苏佳灿
（第二军医大学附属长海医院创伤骨科，上海　200433）

【摘要】 **目的**：分析比较 PFNA 与 InterTAN 在老年不稳定型股骨粗隆间骨折的临床疗效及相关并发症。**方法**：2012 年 4 月至 2014 年 2 月采用 PFNA 和 InterTAN 治疗老年不稳定型股骨粗隆间骨折 113 例，其中 PFNA 组 64 例，男 25 例，女 39 例，年龄 66~85 岁，平均(73.3±6.5)岁。InterTAN 组 49 例，男 20 例，女 29 例，年龄 65~85 岁，平均(74.2±5.4)岁；按股骨粗隆间骨折 AO 分型，PFNA 组(A2 型 48 例，A3 型 16 例)；InterTAN 组(A2 型 37 例，A3 型 12 例)；受伤至手术时间为 3~8 d，平均(4.7±1.2) d。比较患者术中出血量、手术时间、透视时间、股骨外侧壁骨折、骨折愈合时间、股骨干骨折、股骨头螺钉切出、股骨头坏死、股骨颈短缩及末次随访髋关节功能 Harris 评分。**结果**：PFNA 组 58 例、InterTAN 组 44 例患者获得随访，时间 14~18 个月，平均(16.3±1.2)个月；随访期间，患者伤口愈合良好；PFNA 组术中出血量、手术时间及术中透视时间明显少于 InterTAN 组($P<0.05$)；在股骨干骨折、头钉切出、股骨颈短缩发生率方面，InterTAN 较 PFNA 更有优势($P<0.05$)。末次随访 PFNA 组 Harris 髋关节功能评分为 90.7±5.1，InterTAN 组为 90.4±3.9，，两组差异无统计学意义($P>0.05$)。**结论**：InterTAN 具有较强的抗旋作用，更适合患者早期负重，降低髋关节内翻、头钉切出及股骨颈短缩等并发症发生率；但对于身体耐受能力差、骨质疏松的患者，PFNA 更适宜。由于随访时间不长，其远期疗效尚需进一步观察研究。

【关键词】 股骨骨折；　骨折固定术，内；　病例对照研究
DOI：10.3969/j.issn.1003-0034.2017.07.003

Comparison of PFNA and InterTAN intramedullary nail in treating unstable femoral intertrochanteric fractures

ZHANG Jun, CAO Lie-hu, CHEN Xiao, and SU Jia-can. Department of Orthopaedics, Changhai Hospital of Second Military Medical University, Shanghai 200433, *China.*

ABSTRACT　**Objective**: To compare the clinical effects of PFNA and InterTAN for the treatment of unstable intertrochanteric fractures in the elderly patients. **Methods**: From April 2012 to February 2014, 113 elderly patients with unstable intertrochanteric fractures were treated by PFNA or InterTAN. There were 64 cases in PFNA group, including 25 males and 39 females with an average age of (73.3±6.5) years old (ranged, 66 to 85); while 49 cases in InterTAN group, including 20 males and 29 females with an average age of (74.2±5.4) years old (ranged, 65 to 85). According to the AO classification, there were 48 cases of type A2, 16 cases of type A3 in PFNA group and 37 cases of type A2, 12 cases with type A3 in InterTAN group. The time interval from injury ranged from 3 to 8 days with an average of 4.7±1.2. The blood loss, operation time, fluoroscopy time, lateral cortex fractures of the proximal femur, healing time of fracture, femoral shaft fractures, femoral head screw cut-out, necrosis of the femoral head, femoral neck shortening and Harris score of patients at the last follow-up were compared between the two groups. **Results**: Fifty-eight patients in PFNA and 44 patients in InterTAN were followed up for 14 to 18 months with an average of 16.3±1.2. Wound healing was satisfying during the follow-up. Significant differences were observed between the two groups regarding the blood loss, operation time, fluoroscopy time. The complication rate of femoral shaft fractures, femoral head screw cut-out and femoral neck shortening in InterTAN group was less than that in PFNA group, showing significant difference between the two groups ($P<0.05$). At the latest follow-up, the average Harris scores were 90.7±5.1 in PFNA group and 90.4±3.9 in InterTAN group, there was no significant difference between the two groups ($P>0.05$). **Conclusion**: InterTAN with stronger anti-rotation function is more suitable for patients with early weight-bearing and it reduces the incidence rates of hip varus, femoral head screw cut-out and femoral neck shortening. However, for those patients with osteoporosis or unfit for surgery, PFNA is a good option. As the limited follow-up duration, long-term effects of the two surgical methods needs to be further observed and studied.

KEYWORDS　Femoral fractures;　Fracture fixation, internal;　Case-control studies
Zhongguo Gu Shang/China J Orthop Trauma, 2017, 30(7): 597-601　www.zggszz.com

通讯作者：苏佳灿　E-mail: drsujiacan@163.com
Corresponding author: SU Jia-can　E-mail: drsujiacan@163.com

随着人口老龄化的加重，股骨粗隆间骨折的发生率逐年增高，其约占老年髋部骨折的 50%[1-2]。老年股骨粗隆间骨折保守治疗并发症多，临床结果不满意，目前对于大部分患者首选手术治疗。粗隆间骨折最常用的手术治疗方式包括动力髋螺钉固定和髓内钉固定两种方式[3]。然而，对于不稳定型老年粗隆间骨折患者，动力髋螺钉固定属于偏心固定，生物力学优势差，术后髋关节内翻、股骨头切割、钢板断裂等发生率高[4-5]。随着治疗理念的更新，股骨粗隆间骨折的手术治疗逐渐从髓外固定转向髓内固定。髓内固定具有较好的生物力学优势，允许患者早期负重，目前临床上粗隆间骨折髓内固定 PFNA 与 InterTAN 较为常用，但术后功能及影像学结果何者更好仍存在争议[6]。为了进一步验证在不稳定型粗隆间骨折髓内固定 PFNA 与 InterTAN 的临床疗效，回顾性分析自 2012 年 4 月至 2014 年 2 月采用 PFNA 与 InterTAN 治疗不稳定型老年股骨粗隆间骨折患者 113 例，其疗效现报告如下。

1　资料与方法

1.1　临床资料

本组 113 例患者，按照内固定方式进行分组：PFNA 组 64 例，InterTAN 组 49 例。PFNA 组男 25 例，女 39 例；年龄 65~85 岁，平均(73.3±6.5)岁。InterTAN 组男 20 例，女 29 例；年龄 65~85 岁，平均(74.2±5.4)岁。致伤原因：摔伤 65 例，车祸伤 14 例，运动伤 23 例，坠落伤 11 例。合并症：高血压 69 例，糖尿病 47 例，心律失常 19 例，慢性阻塞性肺疾病 13 例。按股骨粗隆间骨折 AO 分型[7]：PFNA 组(A2 型 48 例，A3 型 16 例)；InterTAN 组(A2 型 37 例，A3 型 12 例)。受伤至手术时间 3~8 d，平均(4.7±1.2) d。术前所有患者行心脏彩超、心电图、胸部正位片、下肢血管超声等检查，对于有慢性阻塞性肺疾病患者行血气检测，心律失常患者行动态心电图检测。两组患者术前一般临床资料比较见表 1。

1.2　手术治疗

1.2.1　PFNA 组　麻醉成功后，患者平卧于牵引床，健侧肢体屈曲外展于托架上，注意保护腓总神经，患肢牵引，内旋 10°~15°，复位困难患者予点式复位钳和克氏针辅助复位。常规消毒、铺巾，于大粗隆顶点近端 3 cm 行 3~4 cm 手术切口，逐层切开皮肤、阔筋膜，钝性分离臀中肌，暴露股骨大粗隆顶点，钻入导针，C 形臂 X 线透视见导针位于髓腔内，近端开口，插入主钉，安装螺旋刀片瞄准壁，钻入导针至股骨头下约 0.5 cm，C 形臂 X 线透视见导针位置可，测量长度后敲入螺旋刀片，刀片锁定后，置入远端锁钉及主钉尾帽，碘伏、生理盐水反复冲洗伤口，放入引流管 1 根，逐层缝合伤口。

1.2.2　InterTAN 组　体位及手术切口同 PFNA 组，切开阔筋膜张肌、钝性分离臀中肌，触及大粗隆顶点。于大粗隆顶点前方 1 指略偏内为进针点钻入导针，透视见导针位置可，利用近端开口器沿导针开口，插入主钉，C 形臂 X 线透视见主钉头孔位于股骨颈中轴线。将保护套筒置入手柄头钉孔，于皮肤上定位开口，钻入头钉导针，达股骨头软骨下约 0.5 cm，测量头钉长度，如需加压，主头钉的长度为测量的长度减去加压长度。钻入防旋钉孔，插入防旋刀片，沿头钉导针钻孔，选择合适长度主头钉至合适位置。去除防旋刀片，拧入加压钉，根据骨折情况选择加压，拧紧滑动限制螺钉，通过导向器置入远端锁定钉。

1.3　术后处理

术后常规抗生素应用 1 d，并给予镇痛、消肿等对症处理；术后予低分子肝素钠皮下注射预防下肢深静脉血栓；术后 24~48 h 拔出引流管；术后前 3 d 鼓励患者下肢肌肉等长收缩；术后 2 周手术切口拆线；术后 1 个月鼓励患者部分负重，对于身体情况差，明显骨质疏松患者避免过早负重。

1.4　观察项目与方法

术中观察记录两组的手术时间、术中出血量、术中透视时间。影像学随访包括：骨折愈合时间，股骨粗隆外侧壁骨折，股骨颈短缩，髋关节有无内翻，股骨干骨折等。记录术后相关并发症，如内固定失败，螺钉切出、股骨头坏死、感染等。

1.5　疗效评价标准

末次随访采用髋关节功能 Harris[8]评分进行疗

表 1　两组不稳定型粗隆间骨折患者一般资料比较

Tab.1　Comparison of general data of patient with unstable femoral intertrochanteric fractures between two groups

组别	例数	性别(例)		年龄($x\pm s$,岁)	骨折 AO 分型(例)					
		男	女		31A2.1	31A2.2	31A2.3	31A3.1	31A3.2	31A3.3
PFNA 组	64	25	39	73.3±6.5	11	23	14	7	6	3
InterTAN 组	49	20	29	74.2±5.4	8	13	16	5	3	4
检验值	–	χ^2=0.036		t=1.233	χ^2=0.015	χ^2=1.131	χ^2=1.653	χ^2=0.016	χ^2=0.401	χ^2=0.577
P 值	–	0.850		0.517	0.903	0.288	0.199	0.900	0.527	0.448

效评价,总分 100 分,其中疼痛 44 分、步态 33 分、功能性活动 14 分、下肢无畸形 4 分、运动范围 5 分[9]。

1.6　统计学处理

采用 SPSS 19.0 统计学软件对数据进行分析,两组手术时间、透视时间、术中出血量、骨折愈合时间、股骨颈短缩长度、Harris 评分等计量资料用均数±标准差($\bar{x}\pm s$)表示,采用 t 检验;性别、骨折类型、粗隆外侧壁骨折、股骨干骨折、螺钉切出、股骨头坏死和内固定失败等计数资料采用 χ^2 检验;以 $P<0.05$ 为差异有统计学意义。

2　结果

术后 PFNA 组 58 例,InterTAN 组 44 例患者获得随访,时间 14~18 个月,平均(16.3±1.2)个月。失访患者中 PFNA 组 4 例死亡,2 例失联;InterTAN 组 2 例死亡,3 例失联。

PFNA 组手术时间、透视时间、术中出血量少于 InterTAN 组($P<0.05$);术中 PFNA 组粗隆外侧壁骨折患者 3 例,InterTAN 组 4 例患者,两组差异无统计学意义(表 2)。两组患者骨折全部愈合,PFNA 组骨折愈合时间(13.8±2.3)周,InterTAN 组骨折愈合时间(13.5±1.9)周,两组差异无统计学意义($P>0.05$)。末次随访 PFNA 组股骨颈短缩(7.1±2.3) mm,InterTAN 组(4.5±1.2) mm,差异有统计学意义($P<0.05$)。随访期间,PFNA 组术后出现股骨干骨折 5 例、螺钉切出 6 例;InterTAN 组术后出现股骨干骨折 1 例、无螺钉切出,两组比较差异有统计学意义($P<0.05$);PFNA 组术后出现股骨头坏死 1 例、内固定失败 2 例;InterTAN 组术后出现内固定失败 2 例,两组比较差异无统计学意义($P>0.05$)。

末次随访,PFNA 组和 InterTAN 组患者 Harris 髋关节评分结果见表 3, 两组评分比较差异无统计学意义($P>0.05$)。典型病例见图 1,2。

3　讨论

股骨粗隆间骨折是老年人常见的骨折类型,占全身骨折的 3%~4%,髋部骨折的 50%[10]。保守治疗需长期卧床,褥疮、尿路感染、血栓形成等并发症较多,患者死亡率较高[11];手术干预允许患肢早期活动,能显著降低保守治疗相关并发症。目前,对于不稳定型股骨粗隆间骨折,国内外学者主张髓内固定。

此项研究回顾性分析不稳定型股骨粗隆间骨折患者 102 例,进行 PFNA 与 InterTAN 两种髓内钉在术中术后相关指标比较, 结果提示在股骨头坏死、Harris 髋关节功能评分、粗隆外侧壁骨折、骨折愈合时间及内固定失败等方面, 两种髓内固定方式差异无统计学意义。

在手术时间、透视时间及术中出血量方面,PFNA 明显优于 InterTAN。InterTAN 头钉为大拉力螺钉与加压小螺钉相互咬合构成的双钉系统, 而 PFNA

表 2　两组不稳定型粗隆间骨折患者术中和术后一般随访结果比较

Tab.2　Comparison of intraoperative and postoperative data of patient with unstable femoral intertrochanteric fractures between two groups

组别	例数	手术时间($\bar{x}\pm s$,min)	透视时间($\bar{x}\pm s$,min)	术中出血量($\bar{x}\pm s$,ml)	骨折愈合时间($\bar{x}\pm s$,周)	股骨颈短缩($\bar{x}\pm s$,mm)
PFNA 组	58	58.6±9.1	2.7±0.42	110.3±21.4	13.8±2.3	7.1±2.3
InterTAN 组	44	79.3±13.4	5.1±0.45	136.6±35.7	13.5±1.9	4.5±1.2
检验值	–	t=2.463	t=2.136	t=3.220	t=1.678	t=2.762
P 值	–	0.000	0.012	0.000	0.074	0.000
组别	例数	粗隆外侧壁骨折(例)	股骨干骨折(例)	螺钉切出(例)	股骨头坏死(例)	内固定失败(例)
PFNA 组	58	3	5	6	1	2
InterTAN 组	44	4	1	0	0	3
检验值	–	χ^2=0.601	χ^2=3.989	χ^2=4.836	χ^2=0.766	χ^2=0.610
P 值	–	0.438	0.046	0.028	0.381	0.435

表 3　两组不稳定型粗隆间骨折患者髋关节 Harris 评分比较($\bar{x}\pm s$,分)

Tab.3　Comparison of Harris scores of patients with unstable femoral intertrochanteric fractures between two groups

($\bar{x}\pm s$, score)

组别	例数	疼痛	步态	功能性活动	下肢畸形	运动范围	总分
PFNA 组	58	38.2±2.03	30.23±2.87	38.68±2.12	3.14±0.15	4.04±0.71	90.7±5.1
InterTAN 组	44	37.9±2.36	31.41±1.26	38.72±2.03	3.01±0.33	4.12±0.69	90.4±3.9
t 值	–	1.781	0.587	1.712	0.676	1.734	1.187
P 值	–	0.079	0.823	0.088	0.715	0.081	0.132

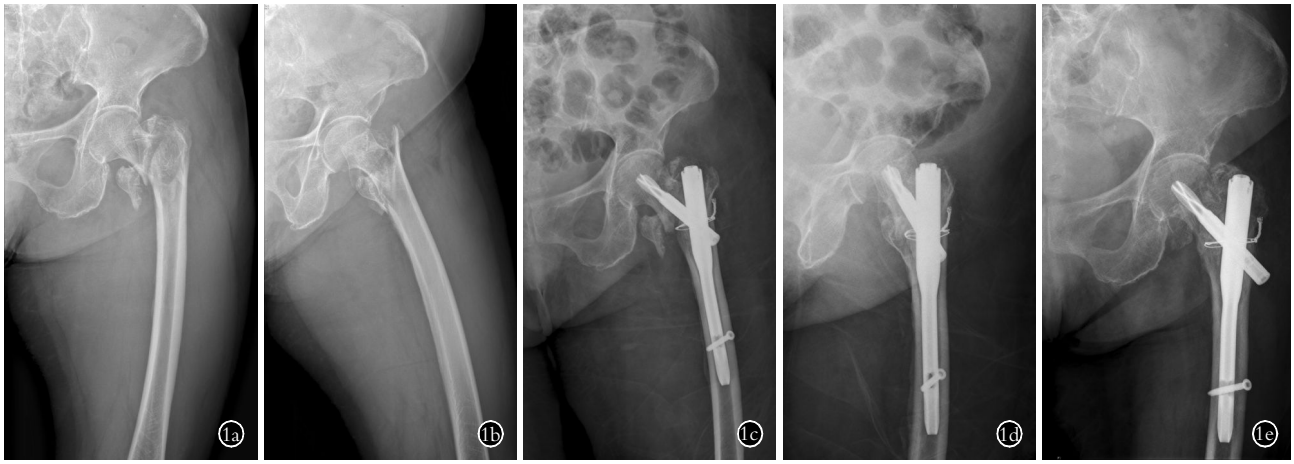

图 1　患者,女,83 岁,左股骨粗隆间骨折　**1a,1b.** 术前正侧位 X 线片　**1c,1d.** 术后 1 周正侧位 X 线片示内固定位置良好　**1e.** 术后 15 个月 X 线片示骨折愈合内固定良好

Fig.1　A 83-year-old female patient with left femoral intertrochanteric fracture　**1a,1b.** Preoperative AP X-rays　**1c,1d.** AP X-rays at 1 week after operation showed the internal fixation position well　**1e.** AP X-ray at 15 months after operation showed fracture healing and fixation well

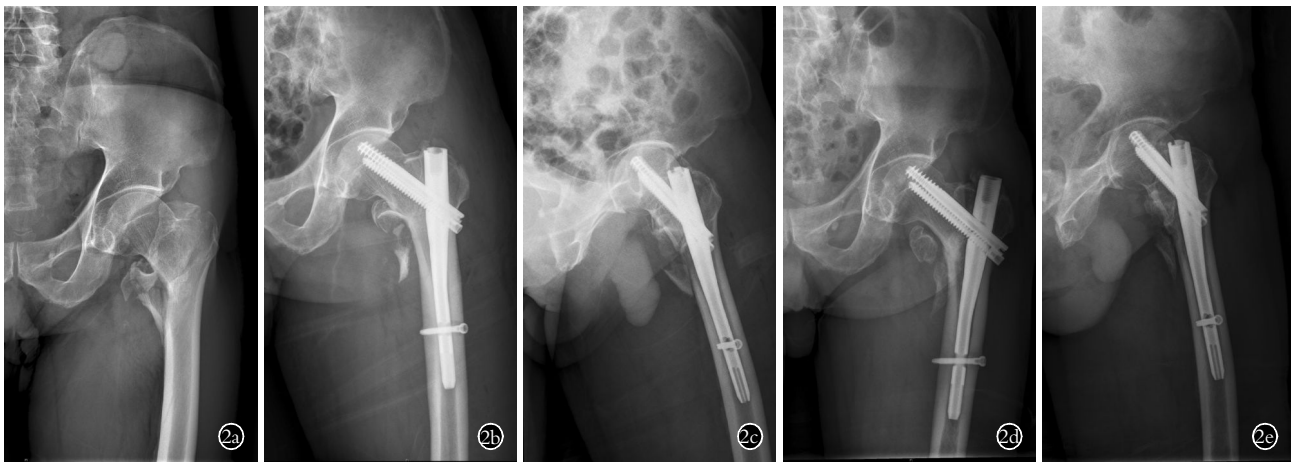

图 2　患者,男,76 岁,左股骨粗隆间骨折　**2a.** 术前正位 X 线片　**2b,2c.** 术后 1 周 X 线片示内固定位置良好　**2d,2e.** 术后 14 个月 X 线片示骨折愈合内固定良好

Fig.2　A 76-year-old male patient with left femoral intertrochanteric fracture　**2a.** Preoperative AP X-ray　**2b,2c.** AP X-rays at 1 week after operation showed the internal fixation position well　**2d,2e.** AP X-rays at 14 months after operation showed fracture healing and fixation well

头钉只有 1 枚螺旋刀片,手术操作步骤多于 PFNA。另外,亚洲人种股骨髓腔相对较细,InterTAN 操作过程需反复扩髓,增加术中出血量及手术时间[12]。

文献报道, 粗隆间骨折髓内钉固定螺钉切出股骨头发生率在 3%~10%[13]。随访期间,PFNA 组 6 例患者出现头钉切出,InterTAN 组无头钉切出发生。早在 2004 年,Gotfried[14]就指出,股骨粗隆外侧壁的完整性对于股骨粗隆间骨折髓内固定的稳定性起关键性作用。另外,有学者也认为[15-16],头钉的切出与髓内钉的位置、髓内钉种类[17]、TAD 的大小[12]、以及是否重建股骨内侧距[18]、是否早期负重等有关。在随访的 102 例患者中,PFNA 组中 3 例、InterTAN 组中 4 例患者出现粗隆外侧壁骨折。在股骨外侧壁不完整的情况下,髋内翻力量增大,螺钉切割股骨头,易导致头钉切出,内固定失败,然而 InterTAN 组螺钉切出率明显低于 PFNA 组,由此可见 InterTAN 抗弯能力更高,防切出效果明显。

随访发现,PFNA 组股骨干骨折发生率高于 InterTAN 组。InterTAN 远端采用发夹样分叉设计,有利于降低应力集中,避免远端股骨干骨折。

PFNA 和 InterTAN 两种髓内固定方式在治疗股骨粗隆间骨折都具有较好的生物力学优势, 微创手术出血少,骨折部位干扰少,骨折愈合率高。螺旋刀片表面积宽大,直接敲入股骨头,不需要扩孔,不会造成局部骨质丢失,铆合力更佳,即使骨质疏松患者也能获得很强的抗切割能力。生物力学研究[19]表明

PFNA 和 InterTAN 都具有较强的抗旋效应，但由于 InterTAN 为双钉系统，较螺旋刀片有更强的抗股骨头旋转作用，更适合患者早期负重，降低髋关节内翻、头钉切出及股骨颈短缩等并发症出现[20]。

综上所述，对于身体耐受能力差、骨质疏松的老年患者手术优选 PFNA；对于骨质条件好、身体耐受良好、对早期负重要求高的患者手术优选 InterTAN。但由于随访时间不长，其远期疗效尚需进一步观察研究。

参考文献

[1] Liu X, Liu Y, Pan S, et al. Does integrity of the lesser trochanter influence the surgical outcome of intertrochanteric fracture in elderly patients[J]. BMC Musculoskelet Disord, 2015, 16: 47.

[2] Li M, Wu L, Liu Y, et al. Clinical evaluation of the Asian proximal femur intramedullary nail antirotation system (PFNA-Ⅱ) for treatment of intertrochanteric fractures[J]. J Orthop Surg Res, 2014, 9: 112.

[3] Xu Z, Zhang M, Yin J, et al. Redisplacement after reduction with intramedullary nails in surgery of intertrochanteric fracture: cause analysis and preventive measures[J]. Arch Orthop Trauma Surg, 2015, 135(6): 751-758.

[4] Akinci O, Akalin Y, Reisoglu A, et al. Comparison of long-term results of dynamic hip screw and AO 130 degrees blade plate in adult trochanteric region fractures[J]. Acta Orthop Traumatol Turc, 2010, 44(6): 443-451.

[5] 程建，雷会宁，冯仕明，等. PFNA 与 DHS 治疗不稳定型股骨粗隆间骨折的 Meta 分析[J]. 重庆医学，2016，45(21)：2956-2961.
CHENG J, LEI HN, FENG SM, et al. Meta-analysis on PFNA and DHS in treatment of unstable intertrochanteric fracture[J]. Chong Qing Yi Xue, 2016, 45(21): 2956-2961. Chinese.

[6] Ma KL, Wang X, Luan FJ, et al. Proximal femoral nails antirotation, Gamma nails, and dynamic hip screws for fixation of intertrochanteric fractures of femur: A meta-analysis[J]. Orthop Traumatol Surg Res, 2014, 100(8): 859-866.

[7] Yu W, Zhang X, Zhu X, et al. Proximal femoral nails anti-rotation versus dynamic hip screws for treatment of stable intertrochanteric femur fractures: an outcome analyses with a minimum 4 years of follow-up[J]. BMC Musculoskelet Disord, 2016, 17: 222.

[8] Harris WH. Traumatic arthritis of the hip after dislocation and acetabular fractures: treatment by mold arthroplasty. An end-result study using a new method of result evaluation[J]. J Bone Joint Surg Am, 1969, 51(4): 737-755.

[9] 郭世明，丁真奇，洪加源，等. 3 种内固定方法治疗老年股骨粗隆间骨折的病例对照研究[J]. 中国骨伤，2012，28(6)：474-477.
GUO SM, DING ZQ, HONG JY, et al. Comparison of three methods of internal fixations for intertrochanteric femoral fractures in elderly patients[J]. Zhongguo Gu Shang/China J Orthop Trauma, 2012, 28(6): 474-477. Chinese with abstract in English.

[10] 杨飞，韩启明，杨凤明，等. 老年股骨粗隆间骨折微创 INTERTAN 髓内钉与 PFNA-Ⅱ髓内钉临床疗效分析[J]. 中国矫形外科杂志，2015，23(10)：897-901.
YANG F, HAN QM, YANG FM, et al. Elderly femoral intertrochanteric fractures by using minimally invasive INTERTAN intramedullary nail or PFNA-Ⅱ intramedullary nail[J]. Zhongguo Jiao Xing Wai Ke Za Zhi, 2015, 23(10): 897-901. Chinese.

[11] 孙海波，彭阿钦，张万龙，等. PFNA 治疗老年股骨粗隆间骨折隐性失血量相关性分析[J]. 实用骨科杂志，2014，20(7)：600-603.
SUN HB, PENG AQ, ZHANG WL, et al. Correlation between the total blood loss and the hidden blood loss during different periods after PFNA surgery for intertrochanteric fractures in elderly patients[J]. Shi Yong Gu Ke Za Zhi, 2014, 20(7): 600-603. Chinese.

[12] Wu D, Ren G, Peng C, et al. InterTan nail versus Gamma3 nail for intramedullary nailing of unstable trochanteric fractures[J]. Diagn Pathol, 2014, 9: 191.

[13] Zhang S, Zhang K, Jia Y, et al. InterTan nail versus Proximal Femoral Nail Antirotation-Asia in the treatment of unstable trochanteric fractures[J]. Orthopedics, 2013, 36(3): e288-294.

[14] Gotfried Y. The lateral trochanteric wall: a key element in the reconstruction of unstable pertrochanteric hip fractures[J]. Clin Orthop Relat Res, 2004, (425): 82-86.

[15] Takigami I, Matsumoto K, Ohara A, et al. Treatment of trochanteric fractures with the PFNA (proximal femoral nail antirotation) nail system-report of early results[J]. Bull NYU Hosp J Dis, 2008, 66(4): 276-279.

[16] Vaquero J, Munoz J, Prat S, et al. Proximal Femoral Nail Antirotation versus Gamma 3 nail for intramedullary nailing of unstable trochanteric fractures. A randomised comparative study[J]. Injury, 2012, 43 (Suppl 2): S47-54.

[17] Galli M, Ciriello V, Bocchino L, et al. Clinical and functional outcomes of internal fixation with intertrochanteric antegrade nail in older patients with proximal extracapsular femoral fractures[J]. Eur J Trauma Emerg Surg, 2014, 40(4): 495-500.

[18] 孙群周，阮成群，李光明，等. 重建股骨距与股骨近端防旋髓内钉治疗老年不稳定股骨粗隆间骨折的疗效比较[J]. 中国骨伤，2016，29(8)：684-688.
SUN QZ, RUAN CQ, LI GM, et al. Comparison of clinical efect betweem reconstructing femoral calcar and proximal femoral antirotation nail for the treatment of unstable femoral intertrochanteric fracture in elderly patient[J]. Zhongguo Gu Shang/China J Orthop Trauma, 2016, 29(8): 684-688. Chinese with abstract in English.

[19] Konstantinidis L, Papaioannou C, Hirschmüller A, et al. Intramedullary nailing of trochanteric fractures: central or caudal positioning of the load carrier? A biomechanical comparative study on cadaver bones[J]. Injury, 2013, 44(6): 784-790.

[20] 张金辉，张科学，张立海，等. 老年股骨粗隆间骨折股骨近端抗旋髓内钉和股骨近端髓内钉 InterTAN 的选择和疗效评价[J]. 中国修复重建外科杂志，2015，29(5)：538-541.
ZHANG JH, ZHANG KX, ZHANG LH, et al. Choice and effectiveness evaluation of proximal femoral nail antirotation and InterTAN in treatment of elderly intertrochanteric fractures[J]. Zhongguo Xiu Fu Chong Jian Wai Ke Za Zhi, 2015, 29(5): 538-541. Chinese.

(收稿日期：2017-02-20　本文编辑：王玉蔓)

·临床研究·

老年股骨转子间骨折手术时机对术后 1 年死亡率的影响

汤超，傅士平
(上海市第八人民医院骨科，上海　200235)

【摘要】 **目的**：探讨手术时机对老年转子间骨折术后 1 年死亡率的影响，并分析影响患者术后 1 年内死亡的危险因素。**方法**：回顾性分析 2012 年 12 月至 2014 年 12 月接受手术治疗的老年转子间骨折 350 例患者的临床资料，根据患者骨折受伤到手术开始时间的不同节点(72 h、96 h)分为<72 h 组、72~96 h 组及>96 h 组。比较不同手术时间节点分组的患者术后 1 年内死亡率，并采用 Logistic 回归分析，研究影响患者术后 1 年内死亡的危险因素。**结果**：不同手术时机(<72 h、72~96 h、>96 h)组别的患者术后 1 年内死亡率差异有统计学意义，死亡率分别为 1.8%、8.1%、10.3%。<72 h 组的患者术后 1 年死亡率低于 72~96 h 组和>96 h 组(P<0.05)。多因素回归分析，发现年龄、术前合并疾病及手术时机是影响患者术后 1 年死亡率的独立危险因素(P<0.05，OR>1)。**结论**：早期手术治疗能降低老年转子间骨折患者术后 1 年内死亡率，患者年龄越大、术前疾病越多及手术延迟越久则术后 1 年内死亡的风险越大。

【关键词】 股骨骨折；　手术时机；　老年人；　死亡率
DOI：10.3969/j.issn.1003-0034.2017.07.004

Effect of surgical timing of femoral intertrochanteric fractures on 1-year postoperative mortality in elderly

TANG Chao and FU Shi-ping. Department of Orthopaedics, the 8th People's Hospital of Shanghai, Shanghai 200235, *China*

ABSTRACT　**Objective**: To evaluate the effect of surgical timing of intertrochanteric fracture on 1-year postoperative mortality in elderly and analyze factors that influence 1-year postoperative mortality. **Methods**: A retrospective search had been conducted to analyze 350 patients of intertrochanteric fracture from December 2012 to December 2014. The studied patients were divided into three groups such as the group of <72 h and the group of 72-96 h and the group of >96 h, which depended on the time of injury to surgery. The postoperative mortality was compared among the groups and causes of death in patients were evaluated after surgery. Multiple logistic regression was then used to distinguish independent effects on mortality. **Results**: The one-year postoperative mortality of three groups (<72h, 72-96 h, >96 h) were significantly different and the rate of death was 1.8%, 8.1%, 10.3%. The one-year postoperative mortality of the group of <72 h was inferior to the group of 72-96 h and >96 h respectively (P<0.05). Age, preoperative coexist disease and surgical timing were dependent risk factors to one-year postoperative mortality (P<0.05, OR>1). **Conclusion**: The early surgery can diminish one year postoperative mortality, the patient who is older and has too many preoperative coexist diseases and is delayed to surgery has higher risk to die in one year after surgery.

KEYWORDS　Femoral fractures;　Surgical timing;　Elderly;　Mortality
Zhongguo Gu Shang/China J Orthop Trauma, 2017, 30(7): 602-606　www.zggszz.com

股骨转子间骨折属于髋部骨折，65 岁以上老年人髋部周围骨折是致死、致残的主要原因之一[1]。老年髋部骨折手术时机的选择有很大的争议性[2]。一些学者认为老年髋部骨折应在受伤后 24 h 内手术且越早越好并认为早期手术可以降低死亡率[3-4]，但也有学者研究发现早期手术不能改善患者术后 1 年内死亡率[5]。更有学者认为早期手术(受伤后 24 h 内)与低死亡率无关，并且认为对老年患者手术风险的评估不足和未及时治疗基础疾病而进行仓促手术可能带来较差的预后[6]。老年人髋部骨折具有较高的死亡率[7]，引起老年人骨折后迅速死亡的原因较多，若能了解影响髋部骨折患者死亡的危险因素，并对影响因素进行早期适当的干预，可能会降低老年髋部骨折患者的术后早中期死亡率。本研究探讨手术时机对老年转子间骨折术后死亡率的影响，并分析影响患者 1 年内死亡的危险因素，以期为老年转子间骨折患者获得较好的临床预后提供理论支持和指导。

1　资料与方法

1.1　病例选择

纳入标准：年龄≥65 岁；单侧股骨转子间闭合

通讯作者：傅士平　E-mail：fushiping2008@hotmail.com
Corresponding author：FU Shi-ping　E-mail：fushiping2008@hotmail.com

性骨折;手术治疗;美国麻醉医师学会 ASA 分级[5]1~3 级;随访时间满 1 年及以上。排除标准:病理性骨折;合并恶性肿瘤及全身免疫系统疾病;复合伤、多发骨折、陈旧性骨折;不能配合随访的对象;ASA 分级 4 级及以上。

1.2　一般资料

以 2012 年 12 月至 2014 年 12 月在我院骨科治疗且随访时间满 1 年以上的老年股骨转子间骨折患者为研究对象,共 396 例。去除不符合纳入或排除标准病例 46 例,最终纳入研究的连续病例进行手术治疗 350 例。患者随访时间 12~32 个月,平均(15.5±3.0)个月。按照手术时机分为<72 h 组、72~96 h 组、>96 h 组,各组之间基线资料比较见表 1,其中手术时机指骨折受伤到手术开始的时间间隔。

1.3　麻醉与手术方法

术前依据患者的 ASA 分级, 进行手术风险评估。患者的麻醉方式主要是全麻或腰麻,手术方式主要是骨折内固定和半髋关节置换术(HA)。内固定的方式主要包括髓内钉(IN)固定及髓外固定。IN 包括长、短 Gamma 3 钉,Intertan 钉;髓外固定的器械包括 LISS 锁定钢板、动力髋螺钉(DHS)。

1.4　观察项目与方法

详细记录患者的一般信息包括性别、年龄、骨折侧别、既往疾病史、受伤原因、受伤时间。同时记录术

表 1　不同手术时机组老年转子间骨折患者的临床影响因素比较

Tab.1　Comparison of general data of elderly patients with intertrochanteric fractures among different surgical timing groups

因素	<72 h(n=109)	72–96 h(n=86)	>96 h(n=155)	检验值	P 值
年龄($x\pm s$,岁)	78.6±7.7	79.2±7.0	80.4±7.0	F=2.087	0.126
女性[例(%)]	67(61.5)	60(69.8)	103(66.5)	χ^2=1.537	0.464
左侧[例(%)]	64(58.7)	48(55.8)	77(49.7)	χ^2=2.256	0.324
低能量伤[例(%)]	70(64.2)	68(79.1)	112(72.3)	χ^2=5.288	0.071
合并疾病[例(%)]					
糖尿病	13(11.9)	16(18.6)	33(21.3)	χ^2=3.911	0.141
高血压	37(33.9)	26(30.2)	53(34.2)	χ^2=0.438	0.803
呼吸系统病	13(11.9)	4(4.7)	22(14.2)	χ^2=5.185	0.075
神经系统病	12(11.0)	9(10.5)	26(16.8)	χ^2=2.691	0.260
循环系统	10(9.2)	6(7.0)	15(10.0)	χ^2=0.519	0.771
深静脉血栓/彩超检查(A/B)	7/65	7/62	16/132	χ^2=0.085	0.959
术前并存病[例(%)]					
无	51(46.8)	35(40.7)	60(38.7)	χ^2=5.467	0.485
1 种	38(33.0)	35(40.7)	53(34.2)		
2 种	14(12.7)	11(12.8)	25(16.1)		
3 种及以上	6(5.5)	5(5.8)	17(11.0)		
骨折分型[例(%)]					
Ⅰa、b	20(18.3)	22(25.6)	31(20.0)	χ^2=4.037	0.401
Ⅱa、b	46(42.2)	36(41.9)	77(49.7)		
Ⅲ	43(39.5)	28(32.6)	47(30.3)		
内固定方式[例(%)]					
IN	85(78.0)	67(77.9)	133(85.8)	χ^2=14.47	0.025
LISS 钢板	14(12.8)	7(8.1)	15(9.7)		
DHS	9(8.3)	10(11.6)	2(1.3)		
HA	1(0.9)	2(2.3)	5(3.2)		
ASA 分级[例(%)]					
Ⅰ	5(4.6)	3(3.5)	7(4.5)		
Ⅱ	53(48.6)	35(40.7)	60(38.7)	χ^2=2.916	0.572
Ⅲ	51(46.8)	48(55.8)	88(56.8)		

注:B 表示做过下肢静脉彩超检查的病例数,A 表示行彩超检查后确诊的深静脉血栓患者例数

Note: B indicated the number of people who had took Colour Doppler Ultrasound with legs; A indicated the quantity of DVT

前与术后的实验室检查结果、影像学资料、手术相关资料。手术相关资料包括手术开始时间、手术持续时间、手术方式、麻醉方式、术中出血量、是否输血、术后用药等。预约患者到我院骨科流行病学门诊复查，不能门诊复查的患者主要通过电话随访。对于来我院门诊随访的患者行详细的体格检查。随访内容主要关注患者存活情况，死亡时间及死亡原因。

1.5　数据管理及统计学分析

以 Excel 2007 建立数据库，数据录入后经核对无误后备用。数据导入到 SPSS 22.0 软件进行统计学处理。计量资料以均值±标准差($\bar{x}\pm s$)表示，计数资料以频数及百分比表示。对无序计数资料的组间比较采用χ^2检验，等级性资料的组间比较采用秩和检验。对影响老年转子间骨折患者术后 1 年内死亡率的因素进行单因素分析，采用χ^2检验；对有统计学意义变量的多因素分析采用二元 Logistic 回归分析。设 α=0.05 为检验标准。

2　结果

2.1　手术时机对术后死亡率的影响

各组患者的术后 3、6、12 个月的死亡率比较见表 2。患者术后 1 年的死亡率差异有统计学意义($P<0.05$)，<72 h 组分别与 72~96 h 组及>96 h 组比较，结果显示<72 h 组的患者术后 12 个月的死亡率低于 72~96 h 组和>96 h 组($P<0.05$)。

表 2　不同手术时机组的老年股骨转子间骨折病例数及死亡率比较[例(%)]

Tab.2　Comparison of the number and mortality of elderly patients with intertrochanteric fractures among different surgical timing groups[case(%)]

随访时间	<72 h 组 (n=109)	72~96 h 组 (n=86)	>96 h 组 (n=155)	χ^2值	P值
3 个月	2(1.8)	4(4.7)	4(2.6)	1.450	0.484
6 个月	2(1.8)	6(7.0)	11(7.1)	3.984	0.136
12 个月	2(1.8)*	7(8.1)#	16(10.3)	7.122	0.028

注：*与 72~96 h 组、>96 h 组相比，$P<0.05$；#与>96 h 组相比，$P>0.05$

Note: * Compared with the group of 72-96 h, $P<0.05$; # compared with group of >96 h, $P>0.05$

2.2　死亡危险因素分析

首先对影响老年转子间骨折患者术后 1 年死亡率的潜在危险因素，如性别、年龄、骨折侧别、受伤机制、ASA 分级、术前并存病、手术方式、手术时机等进行单因素分析，见表 3。

再将单因素分析有统计学意义的因素，如年龄、术前并存病、手术时机等作为自变量，以术后 1 年内死亡或生存作为应变量，行二元 Logistic 多因素回归分析。结果显示年龄、术前并存病、手术时机是影响老年转子间骨折术后 1 年死亡的独立危险因素（$P<0.05$），见表 4。

表 3　影响老年转子间骨折 1 年内死亡因素的单因素分析

Tab.3　Single factor analysis on 1-year postoperative mortality of elderly patients with intertrochanteric fractures

影响因素	死亡例数	总例数	死亡率(%)	χ^2值	P值
性别					
男	13	230	5.7	2.247	0.134
女	12	120	10.0		
年龄					
65~74 岁	2	81	2.5		
75~84 岁	7	187	3.7	28.842	0.000
≥85 岁	16	82	19.5		
骨折侧别					
左	13	189	7.1	0.043	0.835
右	12	161	7.4		
受伤机制					
低能量	20	289	6.9	0.106	0.725
高能量	5	61	8.1		
ASA 分级					
Ⅰ级	0	15	0		
Ⅱ级	13	128	10.2	3.471	0.176
Ⅲ级	12	207	5.8		
骨折分型					
Ⅰa、b 型	4	73	5.5		
Ⅱa、b 型	12	159	7.5	0.385	0.825
Ⅲ型	9	118	7.6		
术前并存病					
无	1	146	0.7		
1~2 种	10	176	11.4	16.601	0.000
3 种及以上	4	28	14.3		
手术方式					
IN	24	285	8.4	0.106	0.265
LISS 钢板	1	36	2.7		
DHS	0	21	0		
HA	0	8	0		
手术时机					
<72 h	0	15	1.8		
72~96 h	13	128	8.1	3.967	0.028
>96 h	12	207	10.3		

3　讨论

3.1　手术时机对术后死亡率的影响

关于手术时机对老年髋部骨折术后死亡率的影响，最具有争议性，到目前为止仍然没有得到统一答案。一部分学者认为早期手术可以降低术后死亡率，

表 4　影响老年转子间骨折患者 1 年内死亡因素的 Logistic 回归分析

Tab.4　Logistic regression analysis on factors of one-year postoperative mortality of elderly patients with intertrochanteric fractures

影响因素	B	S.E	Wals	*P* 值	*OR* 值	95%CI
年龄	0.123	0.036	11.430	0.001	1.131	1.053~1.215
术前并存病	1.500	0.420	12.757	0.000	4.481	1.968~10.206
手术时机	0.803	0.311	6.663	0.010	2.233	1.213~4.019

国内胡承方等[8]回顾性分析老年髋部骨折专科病房收治的 85 例老年髋部骨折，发现早期手术可以降低住院期间死亡率，也有学者认为高龄患者转子间骨折伤后 24 h 内急诊手术可低死亡风险[9]。国外 Doruk 等[10]前瞻性研究 65 例老年髋部骨折患者，发现早期手术能降低死亡率。Ho 等[11]回顾性分析 409 例髋部骨折患者，分析术后 1 年死亡率的危险因素。发现手术延迟超过 48 h 明显与死亡率增加有关。Meessen 等[12]回顾分析 828 例年龄>70 岁的髋部骨折，分析术后 2 年内患者死亡率的危险因素，发现早期手术可以降低患者早期死亡率。Gdalevich 等[7]回顾性分析 651 老年髋部骨折患者，发现 48 h 内手术可以增加患者 1 年生存率。也有学者认为早期手术与术后死亡率没有关系，de Palma 等[5]对 1 199 例老年髋部骨折进行回顾性分析，发现手术时机与患者术后 30 d 内的死亡率无关。Hommel 等[13]回顾研究 420 例老年髋部骨折患者，发现 24 h 内手术并不能降低死亡率。Majumdar 等[14]回顾研究 3 981 例老年髋部患者，发现早期手术不能改善住院期间死亡率。Marsland 等[15]前瞻性分析 206 老年髋部骨折患者，发现早期手术组与晚期手术组术后 1、3 个月死亡率差异无统计学意义。对于本研究而言，早期手术可以降低老年转子间骨折患者术后 1 年内死亡率，但 3 组之间患者术后 3 个月及 6 个月的死亡率无差异。出现这种结果，笔者推测可能是样本量不够造成的。早期手术降低死亡率的原因尚不清楚，可能与患者卧床时间、并发症发生率、疼痛时间减少有关，因为以上因素为患者早期功能锻炼提供可能。

3.2　术后死亡率的危险因素

学者们对术后死亡危险因素的研究多数认为年龄、术前并存疾病、术前行动能力及手术时机等是患者术后死亡的危险因素。如 Elliott 等[16]前瞻性研究 1 780 老年股骨颈骨折患者，并随访 1 年，采用 Logistic 回归分析，发现年龄、男性、长时间的术前等待、ASA 评分、ADL 评分是死亡的危险因素。Daugaard 等[4]回顾性分析 38 020 例老年(>65 岁)髋部骨折患者，对性别、年龄、手术等待时间、ASA 评分等进行 Logistic 回归分析。发现手术时间延迟、ASA 评分、男性、年龄是影响患者早中期死亡的危险因素。Ho 等[11]回顾性分析 409 例髋部骨折患者，分析术后 1 年死亡率的危险因素。发现心力衰竭、慢性阻塞性肺病、肺炎、年龄、关节成形术、手术时间延迟> 48 h、术前低血红蛋白水平(<11 g/dl)和高肌酐水平(≥2 mg/dl)都明显与死亡率增加有关[11]。针对本研究，发现年龄、术前并存疾病及手术时机是影响患者术后 1 年内死亡的独立危险因素。随着年龄的增加，老年人的身体机能不可避免地衰退，患有多种疾病的概率也不断增加。同时患者本身基础疾病较多再加上髋部骨折会加速身体状况恶化，因此死亡的风险也不断增加，这与本研究结果一致，很多学者[16-17]的研究也证实了这一点。手术延迟导致患者术后死亡危险增加的原因，推测是患者卧床制动的时间越长，身体机能恶化的速度越快，最终加速死亡。

3.3　总结

对于老年转子间骨折患者术后死亡率的危险因素，提示要积极控制好患者的术前并存疾病，避免手术时间延迟。但是控制术前并存病往往需要花费较多时间，这会造成手术时间延迟，与尽早手术相矛盾。对于以上矛盾，笔者认为对于术前健康状态较差的老年转子间骨折患者，应该在积极控制基础疾病后早期手术治疗，然而对于基础情况好的患者应该及时手术治疗，避免人为及医疗体制系统不规范造成的手术时间延迟。目前我国对于老年转子间骨折的治疗尚缺少多学科的合作，未形成团队优势，因此也有学者推荐多学科综合治疗老年转子间骨折[17]。同时国内学者认为在多学科综合治疗基础上，早期手术治疗老年转子间骨折，可获得较好的临床预后[18]。总之，对于老年转子间骨折患者的治疗应兼顾早期手术与控制基础疾病。

参考文献

[1]　Johnell O, Kanis JA. An estimate of the worldwide prevalence, mortality and disability associated with hip fracture[J]. Osteoporos Int, 2004, 15(11): 897-902.

[2]　Panesar SS, Simunovic N, Bhandari M. When should we operate on elderly patients with a hip fracture? It's about time[J]. Surgeon, 2012, 10(4): 185-188.

[3]　Bottle A, Aylin P. Mortality associated with delay in operation after

hip fracture: observational study[J]. BMJ, 2006, 332(7547): 947-951.

[4] Daugaard CL, Jorgensen HL, Riis T, et al. Is mortality after hip fracture associated with surgical delay or admission during weekends and public holidays? A retrospective study of 38,020 patients [J]. Acta Orthop, 2012, 83(6): 609-613.

[5] de Palma L, Torcianti M, Meco L, et al. Operative delay and mortality in elderly patients with hip fracture: an observational study[J]. Eur J Orthop Surg Traumatol, 2014, 24(5): 783-788.

[6] Al-Ani AN, Samuelsson B, Tidermark J, et al. Early operation on patients with a hip fracture improved the ability to return to independent living. A prospective study of 850 patients[J]. J Bone Joint Surg Am, 2008, 90(7): 1436-1442.

[7] Gdalevich M, Cohen D, Yosef D, et al. Morbidity and mortality after hip fracture: the impact of operative delay[J]. Arch Orthop Trauma Surg, 2004, 124(5): 334-340.

[8] 胡承方, 张长青, 柴益民, 等. 设立专科病房治疗老年髋部骨折的初步经验[J]. 中华创伤骨科杂志, 2015, 17(2): 97-103.
HU CF, ZHANG CQ, CHAI YM, et al. A ward specialized for senile hip fractures: primary experience of Shanghai Sixth People's Hospital[J]. Zhonghua Chuang Shang Gu Ke Za Zhi, 2015, 17(2): 97-103. Chinese.

[9] 石波, 王军, 杨衡, 等. 急诊手术治疗高龄患者股骨粗隆间骨折[J]. 中国骨伤, 2013, 26(5): 408-411.
SHI B, WANG J, YANG H, et al. Emergency operation for the treatment of intertrochanteric fractures in elderly patients[J]. Zhongguo Gu Shang/China J OrthopTrauma, 2013, 26(5): 408-411. Chinese with abstract in English.

[10] Doruk H, Mas MR, Yildiz C, et al. The effect of the timing of hip fracture surgery on the activity of daily living and mortality in elderly[J]. Arch Gerontol Geriatr, 2004, 39(2): 179-185.

[11] Ho CA, Li CY, Hsieh KS, et al. Factors determining the 1-year survival after operated hip fracture: a hospital-based analysis[J]. J Orthop Sci, 2010, 5(1): 30-37.

[12] Meessen JM, Pisani S, Gambino ML, et al. Assessment of mortality risk in elderly patients after proximal femoral fracture[J]. Orthopedics, 2014, 37(2): e194-200.

[13] Hommel A, Ulander K, Bjorkelund KB, et al. Influence of optimised treatment of people with hip fracture on time to operation, length of hospital stay, reoperations and mortality within 1 year[J]. Injury, 2008, 39(10): 1164-1174.

[14] Majumdar SR, Beaupre LA, Johnston DW, et al. Lack of association between mortality and timing of surgical fixation in elderly patients with hip fracture: results of a retrospective population-based cohort study[J]. Med Care, 2006, 44(6): 552-559.

[15] Marsland D, Chadwick C. Prospective study of surgical delay for hip fractures: impact of an orthogeriatrician and increased trauma capacity[J]. Int Orthop, 2010, 34(8): 1277-1284.

[16] Elliott J, Beringer T, Kee F, et al. Predicting survival after treatment for fracture of the proximal femur and the effect of delays to-surgery[J]. J Clin Epidemiol, 2003, 56(8): 788-795.

[17] 赵义荣, 梁旭, 杨铁毅, 等. 老年髋部骨折综合治疗模式的前瞻性病例对照研究[J]. 中国骨伤, 2014, 27(7): 570-574.
ZHAO YR, LIANG X, YANG TY, et al. Prospective case-control study on comprehensive treatment for elderly hip fractures[J]. Zhongguo Gu Shang/China J Orthop Trauma, 2014, 27(7): 570-574. Chinese with abstract in English.

[18] 顾杰, 康信勇, 徐洪伟, 等.早期整体治疗模式治疗老年股骨转子间骨折的临床疗效[J]. 中国骨伤, 2016, 29(6): 505-508.
GU J, KANG XY, XU HW, et al. Early total care pattern for intertrochanteric fracture of femur in the elderly[J]. Zhongguo Gu Shang/China J Orthop Trauma, 2016, 29(6): 505-508. Chinese with abstract in English.

(收稿日期: 2017-03-20 本文编辑: 王玉蔓)

·读者·作者·编者·

本刊关于作者姓名排序的声明

凡投稿本刊的论文, 其作者姓名及排序一旦在投稿时确定, 在编排过程中不再作改动, 特此告知。

《中国骨伤》杂志社

·临床研究·

不同手术方法治疗高龄股骨粗隆间骨折的病例对照研究

朱立军[1], 李晓飞[2], 刘超[2], 吕成昱[2]
(1.涟水县中医院骨科, 江苏　涟水　223400; 2.青岛大学附属医院关节外科, 山东　青岛　266000)

【摘要】 **目的**: 分析股骨近端锁定接骨板(LPFP)、股骨近端防旋髓内钉(PFNA)及双极人工股骨头置换(BPH)治疗高龄老年人股骨粗隆间骨折的临床效果。**方法**: 回顾性分析 2011 年 6 月至 2016 年 8 月采用 LPFP、PFNA 内固定及 BPH 治疗的 75 岁以上高龄股骨粗隆间骨折 86 例患者临床资料, LPFP 组男 10 例, 女 16 例; 年龄(72.54±4.78)岁; Evans Ⅱ型 5 例, Ⅲ型 12 例, Ⅳ型 9 例。PFNA 组男 17 例, 女 22 例; 年龄(74.41±5.65)岁; Evans Ⅱ型 11 例, Ⅲ型 18 例, Ⅳ型 10 例。BPH 组男 9 例, 女 12 例; 年龄(76.23±6.97)岁; Evans Ⅱ型 1 例, Ⅲ型 10 例, Ⅳ型 10 例。病程 2~3 个月。比较 3 组手术时间、术中出血量、住院时间、术后并发症发生率和髋关节功能 Harris 评分。**结果**: 术后患者伤口愈合良好, 无并发症发生。84 例获得随访, 2 例失访(随访率为 97.6%)。随访时间 22~41 个月, 平均 26.3 个月。手术时间及住院时间比较中, BPH 组比 LPFP 组和 PFNA 组明显缩短(F=19.782, 21.981; P<0.05); 术中出血量的比较中, BPH 组比 PFNA 组和 LPFP 组明显减少(F=12.976, P<0.05); PFNA 组与 LPFP 组比较差异无统计学意义(t=10.879, P>0.05)。术后并发症发生率的比较中, LPFP 组较 PFNA 组和 BPH 组高(F=30.976, P<0.05); PFNA 组与 BPH 组比较差异无统计学意义(χ^2=9.902, P>0.05)。术后 1 年髋关节功能 Harris 评分的比较中, PFNA 组和 BPH 组均优于 LPFP 组(F=19.692, P<0.05), 而 PFNA 组与 BPH 组比较差异无统计学意义(t=4.971, P>0.05)。**结论**: 对于全身情况较差的高龄患者(>75 岁), BPH 手术时间短, 术后并发症少, 是最优的选择。对于单纯的股骨粗隆间骨折患者, PFNA 也具有明显的优势, 术者可根据情况选择。对于高龄的股骨粗隆间骨折患者, 不建议应用 LPFP。

【关键词】 老年人; 股骨骨折; 骨折固定术, 内; 关节成形术, 置换, 髋
DOI: 10.3969/j.issn.1003-0034.2017.07.005

Clinical analysis of LPFP, PFNA and BPH in treating femoral intertrochanteric fractures in elderly patients

ZHU Li-jun, LI Xiao-fei, LIU Chao, and LYU Cheng-yu. Department of Joint Surgery, the Affiliated Hospital of Qiingdao University, Qingdao 266000, *Shandong, China*

ABSTRACT　**Objective**: To evaluate the clinical results of locking proximal femur plate (LPFP), proximal femoral nail antirotation(PFNA) and bipolar hemiarthroplasty(BPH) in the treatment of femoral intertrochanteric fractures in elderly patients. **Methods**: Retrospective analysis of the 86 elderly patients with femoral intertrochanteric fractures during June 2011 and August 2016 were enrolled in this study. The patients were divided into 3 groups: 26 cases in LPFP group included 10 males and 16 females with an average age of (72.54±4.78) years old, 5 cases of type Ⅱ of Evans, 12 cases of type Ⅲ and 9 cases of type Ⅳ; 39 cases in PFNA group included 17 males and 22 females with an average age of 74.41±5.65, 11 cases of type Ⅱ, 18 cases of type Ⅲ and 10 cases of type Ⅳ; 21 cases in BPH group included 9 males and 12 females with an average age of 76.23±6.97, 1 case of type Ⅱ, 10 cases of type Ⅲ and 10 cases of type Ⅳ. The data of three groups were collected for statistical analysis on the following aspects: operation time, intraoperative blood loss, the length of hospital stay, postoperative complications and Harris score of the hip joint function. **Results**: The wound healed well and no complication occurred. Eighty-four cases were follow-up, while 2 cases were lost, the follow-up rate was 97.6%. The patients were followed up for 22 to 41 months with an average of 26.3 months. For comparison of operation time and time of the hospital stay, BPH group was shorter than the LPFP and PFNA group (F=19.782, 21.981, P<0.05). For comparison of the intraoperative blood loss, the BPH group was less blood loss than the LPFP and PFNA group (F=12.976, P<0.05), while there was no significant means between the LPFP and PFNA group (t=10.879, P>0.05). For comparison of the postoperative complications, LPFP group was higher than BHP and PFNA group(F=30.976, P<0.05), while there was no significant means between LPFP and PFNA group(t=9.902, P>0.05). For com-

基金项目: 国家自然科学基金资助项目(81601875)
Fund program: Supported by National Natural Science Foundation of China (81601875)
通讯作者: 吕成昱　E-mail: lxfbisheng@126.com
Corresponding author: LYU Cheng-yu　E-mail: lxfbisheng@126.com

parison of the Harris score of the hip joint at 1 year after operation, BPH and PFNA group were both higher than LPFP group (F=19.692, P<0.05), while there was no significant means between BPH and PFNA group (t=4.971, P>0.05). **Conclusion**: For elder patient with femoral intertrochanteric fracture, BPH could be the best optional for the shorter operation time and less complications. And the PFNA also could be optional choice for the patients while the LPFP was forbidden for the elder patients.

KEYWORDS　Elderly;　Femoral fractures;　Fracture fixation, internal;　Arthroplasty, replacement, hip

Zhongguo Gu Shang/China J Orthop Trauma, 2017, 30(7): 607-611　www.zggszz.com

股骨粗隆间骨折是老年人常见骨折，随着人口老龄化不断加剧，其发生率亦呈逐年上升趋势。以往采用保守治疗，需长期卧床，容易引起下肢深静脉血栓、肺部感染、泌尿系统感染、褥疮等严重并发症，死亡率较高。另外，非手术治疗也容易出现畸形愈合、下肢短缩、髋内翻畸形，严重影响髋关节功能。因此，目前多选择手术治疗[1]。股骨粗隆间骨折有多种手术方式，各有优缺点。然而关于高龄老年人（年龄>75 岁）的股骨粗隆间骨折的临床处理未有统一标准，笔者回顾分析 2011 年 6 月至 2016 年 6 月在我院采用股骨近端锁定接骨板（LPFP）内固定、股骨近端防旋髓内钉（PFNA）内固定及双极人工股骨头置换（BPH）不同方式治疗 86 例高龄股骨粗隆间骨折患者，对其临床疗效进行分析，以期为临床上高龄老人粗隆间骨折的处理提供建议与意见。

1　资料与方法

1.1　一般资料

本组 86 例患者，均为摔倒所致的单纯股骨粗隆间骨折，按手术方式分为股骨近端锁定接骨板固定组（LPFP 组）26 例，年龄 75~83 岁；股骨近端防旋髓内钉内固定组（PFNA 组）39 例，年龄 76~88 岁；双极人工股骨头置换组（BPH 组）21 例，年龄 78~93 岁。骨折按 Evans-Jensen 分型[2]：Ⅱ型 20 例，Ⅲ型 40 例，Ⅳ型 26 例。各组术前基线资料见表 1。3 组患者的性别、年龄、骨折分型比较差异无统计学意义。

表 1　各组高龄股骨粗隆间骨折患者术前一般临床资料比较

Tab.1　Comparison of general data of elderly patients with femoral intertrochanteric fractures among three groups

组别	例数	性别（例）		年龄	骨折改良 Evans 分型（例）		
		男	女	（$\bar{x}\pm s$，岁）	Ⅱ型	Ⅲ型	Ⅳ型
LPFP 组	26	10	16	72.54±4.78	6	12	6
PFNA 组	39	17	22	74.41±5.65	13	18	10
BPH 组	21	9	12	76.23±6.97	1	10	10
检验值	–	χ^2=1.405		t=0.197	χ^2=2.895		
P 值	–	0.236		0.373	0.937		

1.2　病例选择

纳入标准：(1)符合股骨粗隆间骨折的临床诊断标准。(2)年龄>75 岁。(3)全身身体状况可以耐受手术。(4)选择 LPFP、PFNA 和 BPH 作为手术方式。排除标准：(1)全身状态差，不能耐受手术的患者。(2)受伤之前因瘫痪、小儿麻痹症等原因无法完成术后髋关节功能评价。(3)术后因其他原因需再次住院治疗或死亡。(4)病理性骨折。

1.3　手术方法

1.3.1　BPH 组　取髋关节后外侧入路进入，按小粗隆上 1.5 cm 左右截骨。多数情况下小粗隆均骨折游离，需先复位小粗隆并用复位钳临时固定再行截骨。扩髓后用髓腔锉支撑，复位大小粗隆并用钢丝捆扎固定。冲洗髓腔，注入骨水泥，置入 17 cm 骨水泥型假体柄（史泰克，美国），待骨水泥固化后安装合适大小的双极股骨头，复位髋关节（图 1）。

1.3.2　PFNA 组　患肢略内旋位牵引，C 形臂 X 线机透视下复位骨折断端，于大粗隆上方作纵行切口，分离臀中肌，从大粗隆顶点偏内侧置入导针，沿导针扩髓后插入髓内钉，调整前倾角，再经导向器向股骨颈内钻入导针，透视导针位置及长度合适后沿导针打入螺旋刀片并锁定，最后在远端拧入交锁钉（史泰克，美国）（图 2）。

1.3.3　LPFP 组　牵引患肢复位骨折断端，自大粗隆顶点向远端作髋外侧纵行切口，分离股外侧肌，显露大粗隆及股骨上段，在其外侧放置合适长度的 LPFP，经导向器由大粗隆下方向股骨颈钻入导针，C 形臂 X 线机透视导针位置及长度满意后钻孔、拧入相应长度螺钉（史泰克，美国）并锁定（图 3）。

1.4　观察项目与方法

记录患者手术时间、术中出血量、住院时间、术后并发症发生率、放射学评分和髋关节功能 Harris 评分[3]。

1.5　统计学处理

采用 SPSS 17.0 统计软件对各项数据进行分析。计量资料用均数±标准差（$\bar{x}\pm s$）表示 3 组的手术时间、住院时间、术中出血量、并发症以及髋关节 Harris 评分比较采用方差分析，其中若方差齐则两组间计量资料比较采用 t 检验；计数资料用（患者性别、骨折分型）的比较采用 χ^2 检验。以 P<0.05 为差异有统计学意义。

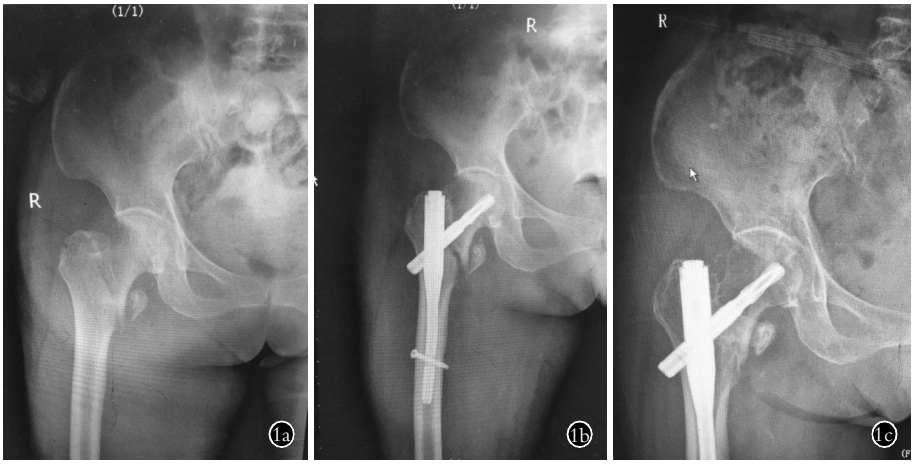

图 1　患者，女，79 岁，股骨粗隆间骨折 **1a.** 术前骨盆正位 X 线片示股骨颈骨折 **1b.** 股骨近端防旋髓内钉 PFNA 术后骨盆正位 X 线片示内固定良好　**1c.** 术后 1 年骨盆正位 X 线片显示折愈合

Fig.1　A 79-year-old female patient with femoral intertrochanteric fractures **1a.** Preoperative pelvic AP X-ray showed femoral intertrochanteric fractures **1b.** Pelvic AP X-ray after proximal femoral nail antirotation (PFNA) showed fixation was good **1c.** Pelvic AP X-ray at 1 year after PFNA fixation showed fracture healing

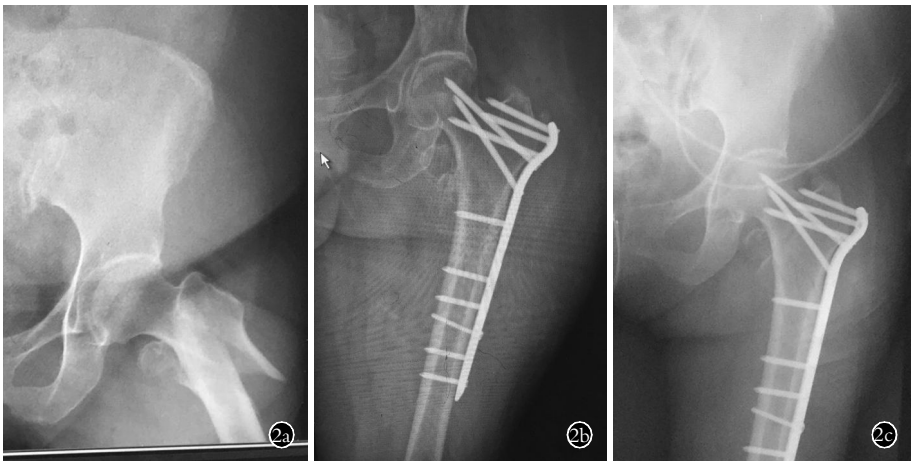

图 2　患者，男，81 岁，股骨粗隆间骨折 **2a.** 术前骨盆正位 X 线片示股骨颈骨折　**2b.** 股骨近端锁定接骨板 LPFP 术后骨盆正位 X 线片示内固定良好　**2c.** 术后 1 年骨盆正位 X 线片示骨折愈合

Fig.2　A 81-year-old male patient with femoral intertrochanteric fractures **2a.** Preoperative pelvic AP X-ray showed femoral intertrochanteric fractures **2b.** Pelvic AP X-ray after locking proximal femur plate (LPFP) showed fixation was good **2c.** Pelvic AP X-ray at 1 year after fixation showed fracture healing

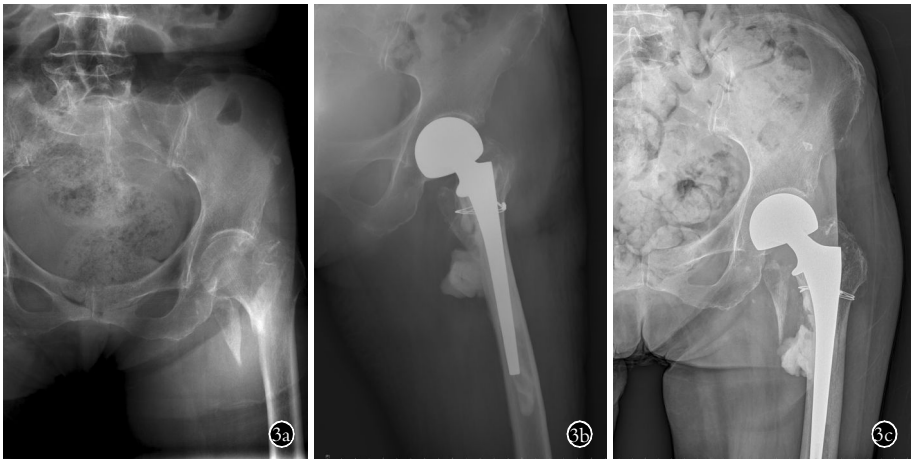

图 3　患者，女，78 岁，股骨粗隆间骨折 **3a.** 术前骨盆正位 X 线片示股骨颈骨折 **3b.** 双极人工股骨头置换 BPH 术后骨盆正位 X 线片示内固定良好　**3c.** 术后 1 年骨盆正位 X 线片示骨折愈合

Fig.3　A 78-year-old female patient with femoral intertrochanteric fractures **3a.** Preoperative pelvic AP X-ray showed femoral intertrochanteric fractures **3b.** Pelvic AP X-ray after bipolar hemiarthroplasty (BPH) showed fixation was good **3c.** Pelvic AP X-ray at 1 year after fixation showed fracture healing

2　结果

2.1　一般随访结果

84 例获得随访，2 例失访（随访率为 97.6%）。术后随访 22~41 个月，平均 26.3 个月。3 种手术方式的手术时间、住院时间、术中出血量的比较见表 2。手术时间及住院时间比较中，BPH 组比 LPFP 组和 PFNA 组明显缩短（F=19.782，21.981，P<0.05）。术中出血量的比较中，BPH 组比 PFNA 组和 LPFP 组明显减少（F=12.976，P<0.05）；PFNA 组与 LPFP 组比较差异无统计学意义（t=10.879，P>0.05）。

术后并发症发生情况见表 3，LPFP 组较 PFNA 组和 BPH 组高（F=30.976，P<0.05）；PFNA 组与 BPH 组比较差异无统计学意义（χ^2=9.902，P>0.05）。

2.2　疗效评价结果

术后髋关节 Harris 功能评分见表 4。3 组术后 1 年髋关节 Harris 评分比较，总分及各项目评分差

表 2　各组高龄股骨粗隆间骨折患者围手术期观察结果比较（$\bar{x}\pm s$）

Tab.2　Comparison of the perioperative observations of elderly patients with femoral intertrochanteric fractures among three groups（$\bar{x}\pm s$）

组别	例数	手术时间(min)	住院时间(d)	术中失血量(ml)
BPH 组	21	72.43±16.54	3.21±1.24	195.17±97.24
PFNA 组	39	70.57±20.19	4.11±2.29	179.23±82.47
LPFP 组	26	112.5±27.13	6.24±1.97	319.26±67.52
F 值	–	19.782	21.981	12.976
P 值	–	0.0412	0.0119	0.021

异均有统计学意义（F=19.692, P<0.05），PFNA 组和 BPH 组均优于 LPFP 组，而 PFNA 组与 BPH 组比较差异无统计学意义（t=4.971, P>0.05）。

3　讨论

股骨粗隆间骨折为老年人常见骨折，保守治疗并发症及死亡率较高，目前多认为应手术治疗。手术方式主要包括内固定和双极人工股骨头置换，其中内固定又分为髓内固定和髓外固定两种。

LPFP 是常见的髓外固定系统，由于 LPFP 固定在股骨头颈内的多枚螺钉是分散的且并非完全平行，有较好的锚合力，可以减少应力作用下的松动和复位丢失。同时，螺钉与接骨板锁定后形成整体内固定支架结构，具有良好的角稳定和旋转稳定性，术后内固定松动及髋内翻畸形发生率较传统的非锁定钉板系统更低。LPFP 内固定对大粗隆部位的完整性要求较低，对于大粗隆粉碎或外侧壁破坏的骨折类型，锁定接骨板系统可将粉碎的股骨近端外侧骨块固定在一起重建外侧壁，较另外一种髓外固定系统动力髋螺钉(DHS)效果更好。但是，由于 LPFP 属于髓外固定系统，其力臂较髓内固定系统长，力矩更大，生物力学性能不如髓内固定系统[4]。尤其是小粗隆骨折后内侧缺少支撑的不稳定骨折，股骨头颈部的压力无法向远端传导，导致内固定物承受的折弯力明显增加，容易造成内固定断裂、螺钉切出疏松的股骨头及髋内翻畸形等并发症，且患者不能早期负重，增加全身并发症的发生[5]。另外，采用 LPFP 内固定手术创伤较大，手术时间长，术中出血量多，对于全身情况较差的高龄患者，手术风险明显增高[6]。本研究结果表明在高龄的粗隆间骨折患者，其手术时间与住院时间均长，术中出血多，术后发生并发症的风险比较高，其中以骨折不愈合和内固定失效比较明显。故在高龄粗隆间骨折患者中，不推荐首选 LPEP。

研究表明，髓内固定系统力臂短，力矩小，具有良好的生物力学性能，更适用于作股骨粗隆间骨折内固定[7]。Niu 等[8]调查发现 68%的美国骨科医师倾向于使用髓内钉。PFNA 是目前在股骨粗隆间骨折治疗中应用最多的髓内固定系统。由于高龄患者常合并严重的骨质疏松，普通螺钉在股骨头颈内的锚合力下降，容易出现拔钉及螺钉切出。PFNA 的螺旋刀片在打入过程中对股骨头颈部的松质骨有明显的填压作用，使局部骨密度增加，从而增加其在股骨头颈内的锚合力，抗拔出能力更强，压实的骨质也能有效承载股骨头向下的压力，阻止螺旋刀片的切出，尤其适用于高龄合并严重骨质疏松的患者[9]。由于

表 3　各组高龄股骨粗隆间骨折患者术后并发症发生情况(例)

Tab.3　Comparison of postoperative complication rate of elderly patients with femoral intertrochanteric fractures among three groups(case)

组别	例数	下肢深静脉血栓	肺部感染	骨折不愈合	内固定失效	假体松动下沉	髋内翻	合计
BPH 组	21	0	0	0	0	0	1	1
PFNA 组	39	0	0	1	0	0	1	2
LPFP 组	26	0	0	1	3	0	2	6

表 4　各组高龄股骨粗隆间骨折患者术后 1 年髋关节功能 Harris 评分结果($\bar{x}\pm s$, 分)

Tab.4　Comparison of Harris score of elderly patients with femoral intertrochanteric fractures at 1 year after operation among three groups($\bar{x}\pm s$, score)

组别	例数	疼痛	功能	活动度	肢体畸形	总分
BPH 组	21	40.01±2.31	23.71±4.51	3.71±0.74	4	91.53±6.12
PFNA 组	39	29.79±7.23	14.99±3.81	1.69±0.02	4	95.19±3.93
LPFP 组	26	29.43±3.44	17.21±5.24	1.71±0.14	4	81.43±7.29
F 值	–	24.782	21.553	10.773	0	19.672
P 值	–	0.0142	0.0326	0.0227	0	0.0011

PFNA 具有良好的生物力学稳定性，使患者术后能较早下床活动，从而减少全身性并发症的发生，在临床上取得良好效果[10]。同时，PFNA 配有精确的瞄准装置，手术操作简单，创伤小，手术时间短，术中出血量也较低。近年来股骨外侧壁的作用越来越受到重视，有研究认为外侧壁能为 PFNA 的螺旋刀片尾部提供支撑，从而减少主钉和刀片结合处的应力，降低刀片断裂和髋内翻畸形的发生率[11]。如果外侧壁遭到破坏，螺旋刀片失去三点受力机制的外侧受力点，其在股骨头颈内的切割力明显增加，容易出现穿出股骨头，导致二次翻修手术[12]。

高龄患者由于其全身重要脏器代偿功能下降，缩短手术时间、减小创伤、术后能早期进行功能锻炼和下床活动是减少并发症和死亡率的重要保障。BPH 具有手术操作简单、手术时间短、创伤小的优点，同时能使患者早期进行功能锻炼并下床行走，避免发生内固定术后可能出现的骨折延迟愈合、不愈合、内固定失效、髋内翻畸形等并发症。对于伴有严重骨质疏松的高龄粉碎性股骨粗隆间骨折患者更为适用。本文研究的结果显示，手术时间及住院时间比较中，BPH 组比 LPFP 组和 PFNA 组明显缩短（F=21.981，P<0.05）；术中出血量的比较中，BPH 组比 PFNA 组和 LPFP 组明显减少（F=12.976，P<0.05）；术后 3 周关节 Harris 评分的比较中，BPH 组得分高于 LPFP 组及 PFNA 组（F=32.871，P<0.05）。BPH 患者手术时间短，术中出血量少，住院时间短，术后并发症少，术后早期即获得良好的髋关节评分。

综上所述，本文研究结果建议对于全身情况较差的高龄患者（>75 岁），BPH 手术时间短，术后并发症少，是最优的选择。对于单纯的股骨粗隆间骨折患者，PFNA 也具有明显的优势，术者可根据情况选择。对于高龄的股骨粗隆间骨折患者，不建议应用 LPFP。

参考文献

[1] 赵勇，秦伟凯，顾力军，等. 铍针治疗膝骨关节炎疼痛的病例对照研究[J]. 中国骨伤，2012，25(5)：360-363.
ZHAO Y，QIN WK，GU LJ，et al. Case control study on the treatment of pain in patients with knee osteoarthritis by Pizhen[J]. Zhongguo Gu Shang/China J Orthop Trauma，2012，25(5)：360-363. Chinese with abstract in English.

[2] Andersen E，Jorgensen LG，Hededam LT. Evans´ classification of trochanteric fractures：an assessment of the interobserver and intraobserver reliability[J]. Injury，1990，21(6)：377-378.

[3] Harris WH. Traumaric arthritis of the hip after dislocation and acetabular fractures：treatment by mold arhtroplastyan. An end-result study using a new method of result evaluation[J]. J Bone Joint Surg Am，1969，51(4)：737-755.

[4] Asif N，Ahmad S，Qureshi OA，et al. Unstable intertrochanteric fracture fixation-Is proximal femoral locked compression plate better than dynamic hip screw[J]. J Clin Diagn Res，2016，10(1)：9-13.

[5] Kim JW，Oh CW，Byun YS，et al. A biomechanical analysis of locking plate fixation with minimally invasive plate osteosyn thesis in a subtrochanteric fracture model[J]. J Trauma，2011，70(1)：E19-23.

[6] Ma JX，Wang J，Xu WG，et al. Biomechanical outcome of proximal femoral nail antirotation is superior to proximal femoral locking compression plate for reverse oblique intertrochanteric fractures：a biomechanical study of intertrochanteric fractures[J]. Acta Orthop Traumatol Turc，2015，49(4)：426-432.

[7] 练伟东，李钟华. 骨水泥型及生物型股骨假体在不同骨密度人群中的疗效比较[J]. 中国伤残医学，2014，9：96-97.
LIAN WD，LI ZH. Comparison of efficacy between cemented and biological femoral prosthesis in treatment of persons with different bone mineral density[J]. Zhongguo Shang Can Yi Xue，2014，9：96-97. Chinese

[8] Niu E，Yang A，Harris AH，et al. Which fixation device is preferred for surgical treatment of intertrochanteric hip fractures in the united states? A Survey of Orthopaedic Surgeons[J]. Clin Orthop Relat Res，2015，473(11)：3647-3655.

[9] 张学全，樊仕才，黎惠金，等. 带旋髂深血管髂骨瓣和股方肌骨瓣移植治疗青壮年 Garden Ⅲ-Ⅳ型股骨颈骨折的比较[J]. 中国骨伤，2015，28(9)：802-807.
ZHANG XQ，FAN SC，LI HJ，et al. Case control study on the iliac bone flap transplantation with deep circumflex iliac artery and quadratus femoris bone flap transplantation for the treatment of Garden Ⅲ/Ⅳ femoral neck fracture of young and middle aged patients[J]. Zhongguo Gu Shang/China J Orthop Trauma，2015，28(9)：802-807. Chinese with abstract in English.

[10] Kammerlander C，Gebhard F，Meier C，et al. Standardised cement augmentation of the PFNA using a perforated blade：A new technique and preliminary clinical results. A prospective multicentre trail[J]. Injury，2011，42(12)：1484-1490.

[11] Hsu CE，Shih CM，Wang CC，et al. Lateral femoral wall thickness. A reliable predictor of post-operative lateral wall fracture in intertrochanteric fractures[J]. Bone Joint J，2013，95B(8)：1134-1138

[12] Jotanovi Z，Jurdana H，Sestan B. Hemiarthroplasty is an effective surgical method to manage unstable trochanteric fractures in elderly people[J]. Coll Antropol，2011，35(2)：427-431.

（收稿日期：2017-01-20　本文编辑：王玉蔓）

·经验交流·

倒置 LISS 钢板治疗累及股骨干的不稳定性股骨转子间及转子下骨折

韩雷,胡云根,方伟利,金波,许世超
(浙江中医药大学附属江南医院 杭州市萧山中医院,浙江　杭州　311201)

【摘要】 **目的**:探讨倒置 LISS(less invasive stabilization system)钢板治疗累及股骨干的不稳定性股骨转子间及转子下骨折的临床疗效。**方法**:回顾性分析 2012 年 1 月至 2015 年 1 月收治的 24 例累及股骨干的不稳定性股骨转子间及转子下骨折患者,男 16 例,女 8 例;年龄 35~81 岁,平均 62.5 岁。受伤原因:交通伤 8 例,高处坠落伤 3 例,摔伤 13 例。受伤至手术时间 2~12 d,平均 5.2 d;采用倒置 LISS 进行治疗,随访时拍摄股骨正侧位 X 线片。记录患者的手术时间、术中出血量、住院天数,术后疗效评价采用 Harris 髋关节功能评分标准。**结果**:24 例均获随访,时间 18~36 个月,平均 16.2 个月。手术时间(68.22±48.36) min,术中出血量(256.28±182.46) ml,住院天数(14.8±5.2) d。全部病例获得骨性愈合,平均愈合时间 4.8 个月(3~8 个月)。未发生深部感染、下肢深静脉血栓、肺栓塞、骨不连等并发症。末次随访时 Harris 评分为 76.49±12.28,其中优 15 例,良 6 例,可 3 例。**结论**:倒置 LISS 钢板治疗累及股骨干的不稳定性股骨转子间及转子下骨折疗效满意,术后需严格随访,不应强调过早负重。

【关键词】 股骨骨折;　骨折固定术,内;　外科手术
DOI:10.3969/j.issn.1003-0034.2017.07.006

Inversive LISS plate in treating intertrochanteric and subtrochanteric fractures combined with femoral shaft fractures

HAN Lei, HU Yun-gen, FANG Wei-li, JIN Bo and XU Shi-chao. Traditional Chinese Medical Hospital of Xiaoshan, Hangzhou 311201, *Zhejiang, Chinese*

ABSTRACT　**Objective**: To study clinical effects of inversive LISS (less invasive stabilization system, LISS) plate for the treatment of intertrochanteric and subtrochanteric fractures combined with femoral shaft fractures. **Methods**: From January 2012 to January 2015, 24 patients with intertrochanteric and subtrochanteric fractures combined with femoral shaft fractures were treated with inversive LISS plate, included 16 males and 8 females with an average age of 62.5 years old ranged from 35 to 81 years old. There were 8 cases of traffic accident injuries, 3 cases of falling from high place, and 13 cases of falls injuries. The time from injury to operation was ranged from 2 to 12 days with an average of 5.2 days. The operation time, intraoperative blood loss and the length of hospitalization were analyzed. The fracture union was assessed by follow-up radiographs and hip functional recovery by Harris hip scoring. **Results**: All patients were followed up for 16.2 months (ranged, 18 to 36 months). The mean operative time was (68.22±48.36) min; the mean blood loss was (256.28±182.46) ml; the mean time of hospitalization was (14.8±5.2) days. There were no complications such as deep infection, deep vein thrombosis, pulmonary embolism and bone nonunion during the follow up period. The bone healing was ranged from 3 to 8 months with an average of 4.8 months. The mean Harris score was 76.49±12.28 at the final follow-up, 15 cases were classified as excellent, 6 as good and 3 as fair. **Conclusion**: Inversive LISS plate can be used in treating with intertrochanteric and subtrochanteric fractures combined with femoral shaft fractures, and should not emphasis on premature loading.

KEYWORDS　Femoral fractures;　Fracture fixation, internal;　Surgical procedures, operative
Zhongguo Gu Shang/China J Orthop Trauma, 2017, 30(7): 612-615　www.zggszz.com

累及股骨干的股骨转子间及转子下骨折是属于高能量损伤造成的复合骨折[1-2],此类型骨折累及范围较广,可供选择内固定有限,处理方法较为棘手。非手术治疗有较高的畸形愈合、不愈合以及其他并发症发生率,因而目前国内外多数学者主张对累及股骨干的股骨转子间及转子下骨折采用积极的手术治疗[3]。2012 年 1 月至 2015 年 1 月我科采用倒置 LISS 钢板治疗累及股骨干的不稳定性股骨转子间及转子下骨折 24 例,取得满意疗效,现报告如下。

1　临床资料

本组 24 例,男 16 例,女 8 例;年龄 35~81 岁,平均 62.5 岁。转子间骨折 15 例,按 AO/OTA 分型[4]:A2.3 型 3 例,A3.1 型 4 例,A3.2 型 5 例,A3.3 型

通讯作者:韩雷　E-mail:hallen505@163.com
Corresponding author: HAN Lei　E-mail: hallen505@163.com

3 例。转子下骨折 9 例,按 Seinshermer 分型[5]:Ⅱ型 1 例,Ⅲ型 3 例,Ⅳ型 4 例,Ⅴ型 1 例。其中 5 例存在大转子外侧壁粉碎或冠状面骨折,2 例术前 X 线示髓腔细小,1 例显示股骨前弓过大,3 例术前骨密度 T 值<-2.5 SD。致伤原因:交通伤 8 例,高处坠落伤 3 例,摔伤 13 例。受伤至手术时间 48 h~12 d,平均 5.2 d。术前完善相关检查,评估患者手术耐受能力,原则上符合手术麻醉条件者均应尽早手术。18 例术前常规行皮肤牵引,6 例术前行骨牵引。本研究获萧山中医院医学伦理委员会批准(20150601)。

2　治疗方法

2.1　手术方法

患者取仰卧位,在骨科牵引床上先行骨折初步复位,做髋外侧直切口,清理骨折端,暴露股骨转子,骨折处往往碎成多块,较难复位,应用拉力螺钉技术使皮质骨拉力螺钉将碟形大骨块固定于骨折的近端或远端,使复杂、粉碎的转子下骨折变为简单骨折以利复位。转子下骨折复位后,在牵引下将简单骨折进行复位,恢复股骨颈前倾角和内收角,于大转子下 2~3 cm 倒置 LISS 钢板(AO 辛迪思公司),确保钢板与股骨近端接触良好,利用导向手柄分别于骨折远、近端各打入 4~6 枚锁定螺钉。

2.2　术后处理

术后后常规静脉滴注抗生素 3 d,24 h 后指导患者进行股四头肌等长收缩训练及髋关节屈伸活动,使用低分子肝素预防下肢静脉血栓形成。X 线显示骨折端骨痂出现后开始部分负重(身体重量 15%),根据骨折类型和骨折愈合情况逐渐由部分负重过渡到完全负重。

3　结果

本组患者均获得随访,时间 12~36 个月,平均 18 个月。手术时间(68.22±48.36) min,术中出血量(256.28±182.46) ml,住院天数(14.8±5.2) d。全部病例获得骨性愈合,平均愈合时间 4.8 个月(3~8 个月)。所有患者创口无感染。骨折临床愈合时间 4~8 个月,平均 4.8 个月。典型病例见图 1。髋关节功能采用 HHS 评分(Harris hip score, HHS)[6]进行评价,包括疼痛、功能、畸形、运动范围等 4 个方面,满分 100,优 90~100 分,良 80~89 分,可 70~79 分,差<70 分。末次随访时 Harris 评分结果:疼痛 37.12±2.14,功能 32.02±

图 1　男,36 岁,右侧股骨转子间骨折,累及股骨干,倒置 LISS 钢板固定　**1a.** 术前右髋正位 X 线片示右侧股骨转子间骨折,累及股骨干　**1b,1c.** 术后 3 d 右髋正斜位 X 线片示骨折复位满意　**1d,1e.** 术后 16 个月右髋正斜位 X 线片示骨性愈合　**1f.** 术后 16 个月内固定拆除术后示骨折愈合

Fig.1　A 36-year-old male patients with the right intertrochanteric fracture combined with femoral shaft fractures stablized with inversive LISS plate　**1a.** Preoperative AP X-ray showed the intertrochanteric fracture associated with femoral shaft fractures　**1b,1c.** AP and oblique X-rays at 3 days after surgery showed satisfied fracture reduction　**1d,1e.** AP and oblique X-rays at 16 month after surgery showed fracture healed　**1f.** Postoperative X-ray film at 16 months showed fracture healed after the plate removed

2.14，运动范围 3.21±0.85，畸形 4.14±0.82，总分 76.49±12.28;其中优 15 例,良 6 例,可 3 例。

4 讨论

4.1 手术时机的选择

股骨干的转子间或转子下骨折累及范围广,因此创伤后软组织肿胀明显,且伴随创伤性贫血。如手术时间选择过早,容易出现创伤性休克,并且切口渗液明显,蛋白丢失致患者体质下降,自身抵抗力差,易出现切口感染。Sexson 等[7]分析 300 例股骨近端骨折患者的死亡原因,认为伤后 24 h 内手术的患者死亡率较高。故手术应选择软组织肿胀减轻,皮肤出现明显皱纹后进行。本组病例呈明显的双峰发生,即多发生于老年人和青年人，分别多为低能量和高能量损伤。年轻患者多系高能量损伤所致,且常合并多发伤或多发骨折,部分为缓发的胸腹部合并伤,因此需根据患者的具体情况协同内外科进行合理的手术时机选择,有效降低手术风险。目前多数作者认为高能量损伤的年轻患者伤后 72 h 手术较为安全。在最初 12~24 h 内应对患者进行全面检查,纠正血容量,进行充分的术前计划。本组 6 例合并肋骨骨折、轻度血气胸者,均为年轻患者,于患者情况稳定后手术治疗;对合并 1 例桡骨远端骨折、1 例锁骨骨折、1 例肱骨近端骨折同期采用相应治疗。而对于单纯髋部骨折的高龄患者,如全身情况允许,早期手术可减少长期卧床并发症,早期功能锻炼,提高生活质量,降低病死率,该观点目前已成为共识[8]。

4.2 手术方式的选择

由于外展肌、外旋肌、髂腰肌等牵拉,该类型骨折近端出现屈曲、外展、外旋的移位。因此需恢复股骨长度和旋转度,纠正股骨头颈的成角,恢复髋关节外展张力和肌力。目前关于该类型骨折的文献较少,大多以结合不稳定性转子间骨折报道，其内固定选择主要为髓内或髓外固定系统，但最佳内固定一直备受关注和争议[9-10]。髓外固定系统如 DHS,由于存在轴向、横向及旋转方向的相对不稳定,对于该类型骨折易发生疲劳断裂、骨折不愈合或内翻畸形等并发症[11]。因此,有学者提出可用髓内固定系统,髓内固定强调间接复位,不勉强解剖复位,应尽量减少断端血运的破坏,保护断端骨折块的血运。然而对于股骨髓腔狭小、股骨前弓过大者可导致髓内钉远端应力集中出现迟发性股骨骨折[12]。对于伴有大转子冠状面骨折,髓内钉进钉点极不稳定,手术操作不当可形成医源性损伤[13]。同时如大转子股外侧肌嵴下 1.5~2.5 cm 处的骨皮质完整性缺损，则无法提供髓内钉拉力钉的良好的支点，故失去了对骨折近端的固定作用,出现进钉后骨折断端稳定性欠缺。因此各种内固定物虽各有其特点，但对于累及股骨干骨折的转子间或者转子下骨折骨折，仍不能达到有效的固定。

4.3 倒置 LISS 治疗累及股骨干的不稳定性转子间骨折和转子下骨折的优势

LISS 最先应用于股骨远端和胫骨近端，并非为股骨近端的解剖特点所设计，临床使用过程中发现股骨远端的 LISS 形状,比较适合对侧股骨的近端解剖形态,应用于骨折治疗也取得相当满意的疗效。该钢板综合了绞锁髓内钉系统技术和生物学接骨技术优点而发展起来的一个髓外、内部微创固定系统[14]。LISS 钢板螺钉与钢板间构成吻合的锁定结构，增加螺钉的把持力,形成强大的抗拔出合力,适于骨质疏松骨折[15]。术中无须剥离骨膜,起到内支架作用。锁定钢板不与骨面接触,减少了对骨界面的应力作用,降低对骨膜的压迫性损伤，以最大限度地保护骨膜完整性,有利于骨折愈合。Zhou 等[3]最先报道使用倒置 LISS 固定来治疗不稳定型股骨转子部骨折,获得了良好疗效。Saini 等[16]认为锁定加压钢板为复杂性转子下骨折提供了足够的生物学稳定性以及较高的骨折愈合率,并且降低二次翻修率。目前髓内钉仍是作为股骨转子下骨折的首选内固定，笔者认为以下适应证者可选用倒置 LISS 钢板固定:(1) 转子部骨折冠状面劈裂、髓内钉进针钉点粉碎;(2)大转子外侧壁骨折，无法为髓内钉的拉力螺钉提供 3 点受力的外侧作用点;(3)髓腔过细致髓内钉置入困难;(4)有脂肪栓塞风险及明显骨质疏松患者。

综上所述,倒置 LISS 钢板具有创伤小、操作简单,固定可靠特点,是治疗累及股骨干的不稳定股骨转子间及转子下骨折的有效方法。但该内固定物最先应用于股骨远端和胫骨近端，并非为股骨近端的解剖特点所设计,没有应用于股骨近端的指征,如果首选 LISS,有潜在的医疗投诉隐患[17]。此外 LISS 是偏心的钉板结构，在抗剪切力上要略差于髓内固定系统,不应过分强调术后立即负重,以免出现螺钉松动、断裂、髋内翻畸形等并发症,待 X 线片示连续骨痂通过骨折线时方可开始部分负重。通过延长卧床时间来避免骨折不愈合，在一定程度上增加了老年患者髋部骨折后内科并发症发生率。

参考文献

[1] 王少林,谭祖键,周明全,等. 解剖型锁定钢板固定治疗累及股骨干的转子间或转子下骨折[J]. 中华骨科杂志,2012,32(7):626-630.
WANG SL,TAN ZJ,ZHOU MQ. Treating femoral intertrochanteric and subtrochanteric fractures combined with femoral shaft fractures using anatomic locking plate[J]. Zhonghua Gu Ke Za Zhi,2012,32(7):626-630. Chinese.

[2] 宋肖舟,陈位,郑杰. 倒置 LISS 钢板结合钢缆内固定治疗股骨

粗隆下 Seinsheimer V 型骨折[J]. 中国骨伤, 2014, 27(8): 697-699.
SONG XZ, CHEN W, ZHENG J. Treatment of Seinsheimer type V subtrochanteric femoral fractures with inversive LISS plate combined with steel wire[J]. Zhongguo Gu Shang/China J Orthop Trauma, 2014, 27(8): 697-699. Chinese with abstract in English.

[3] Zhou F, Zhang ZS, Yang H, et al. Less invasive stabilization system (LISS) versus proximal femoral nail anti-rotation (PFNA) in treating proximal femoral fractures: a prospective randomized study[J]. J Orthop Trauma, 2012, 26(3): 155-162.

[4] Müller ME. Classification and international AO-documentation of femur fractures[J]. Unfallheilkunde, 1980, 83(5): 251-259.

[5] Seinsheimer F. Subtrochanteric fractures of the femur[J]. J Bone Joint Surg Am, 1978, 60(3): 300-306.

[6] Harris WH. Traumatic arthritis of the hip after dislocation and acetabular fractures: treatment by mold arthroplasty. An end-result-study using a new method of result evaluation[J]. J Bone Joint Surg Am, 1969, 51(4): 737-755.

[7] Sexson SB, Lehner JT. Factors affecting hip fracture mortality[J]. J Orthop Trauma, 1987, l(4): 298-305.

[8] 张英泽. 成人髋部骨折指南解读[J]. 中华外科杂志, 2015, 53(1): 57-62.
ZHANG YZ. Interpretation of guidelines for adult hip fracture[J]. Zhonghua Wai Ke Za Zhi, 2015, 53(1): 57-62. Chinese.

[9] 胡云根, 韩雷, 方伟利, 等. 解剖型锁定钢板及 Gamma 钉治疗伴有外侧壁骨折股骨转子间骨折的临床对比研究[J]. 中国骨伤, 2016, 29(6): 496-501.
HU YG, HAN L, FANG WL, et al. Locking plate versus Gamma nail for unstable femoral intertrochanteric fractures with lateral wall fractures[J]. Zhongguo Gu Shang/China J Orthop Trauma, 2016, 29(6): 496-501. Chinese with abstract in English.

[10] Kouzelis K, Kravvas K, Mylonas S, et al. Double axis cephalocondylic fixation of stable and unstable intertrochanteric fractures: early results in 60 cases with the veronail system[J]. Open Orthop J, 2014, 8, 60-68.

[11] Kokoroghiannis C, Aktselis I, Deligeorgis A, et al. Evolving concepts of stability and intramedullary fixation of intertrochanteric fractures-a review[J]. Injury, 2012, 43(6): 686-693.

[12] 张志山, 周方, 田耘, 等. 反向微创内固定系统治疗特殊类型股骨近端骨折[J]. 中华创伤杂志, 2009, 25(1): 48-52.
ZHANG ZS, ZHOU F, TIAN Y, et al. Treatment of special proximal femoral fractures with less invasive stabilization system[J]. Zhonghua Chuang Shang Za Zhi, 2009, 25(1): 48-52. Chinese.

[13] 陈雁西, 梅炯, 毕刚, 等. PFNA 治疗股骨转子间伴或不伴外侧壁骨折的疗效分析[J]. 中华骨科杂志, 2012, 32(7): 614-620.
CHEN YX, MEI J, BI G, et al. Radiographic and functional results of the intertrochanteric fractures with or without lateral femoral wall fractures using proximal femoral nail antirotation (PFNA)[J]. Zhonghua Gu Ke Za Zhi, 2012, 32(7): 614-620. Chinese.

[14] Kim JW, Oh CW, Byun YS, et al. A biomechanical analysis of locking plate fixation with minimally invasive plate osteosynthesis in a subtrochanteric fracture model[J]. J Trauma, 2011, 70(1): E19-23.

[15] Ma CH, Tu YK, Yu SW, et al. Reverse LISS plates for unstable proximal femoral fractures[J]. Injury, 2010, 41(8): 827-833.

[16] Saini P, Kumar R, Shekhawat V, et al. Biological fixation of comminuted subtrochanteric fractures with proximal femur locking compression plate[J]. Injury, 2013, 44(2): 226-231.

[17] 韩雷, 胡云根, 方伟利, 等. 倒置微创内固定系统与 Gamma 钉治疗伴有外侧壁骨折股骨转子间骨折的对比分析[J]. 中华创伤杂志, 2017, 33(1): 57-62.
HAN L, HU YG, FANG WL, et al. Comparison of inversive LISS plate and Gamma nail for the treatment of intertrochanteric fracture with lateral wall fractures[J]. Zhonghua Chuang Shang Za Zhi, 2017, 33(1): 57-62. Chinese.

(收稿日期: 2017-04-20　本文编辑: 王玉蔓)

·读者·作者·编者·

本刊关于通讯作者有关事宜的声明

本刊要求集体署名的文章必须明确通讯作者。凡文章内注明通讯作者的稿件, 与该稿件相关的一切事宜均与通讯作者联系。如文内未注明通讯作者的文章, 按国际惯例, 有关稿件的一切事宜均与第一作者联系, 特此声明!

《中国骨伤》杂志社

·临床研究·

改良 Smith-Peterson 和 Hardinge 入路治疗 Pipkin Ⅰ型及Ⅱ型股骨头骨折的病例对照研究

蒋煜青,黄健,郭伟康,赖兵,王军,梁传兴,刘松浪,林伟明
(广东中山大学附属梅州医院 梅州市人民医院关节外科,广东　梅州　514031)

【摘要】 **目的**:对比改良 Smith-Peterson(S-P)入路与改良 Hardinge 入路在 Pipkin Ⅰ、Ⅱ型股骨头骨折手术治疗中的临床疗效。**方法**:回顾性分析 2005 年 7 月至 2014 年 7 月收治并随访的 42 例 Pipkin Ⅰ、Ⅱ型股骨头骨折的资料,其中前方组(采用改良 S-P 入路)23 例,男 17 例,女 6 例,年龄(29.3±9.4)岁,5 例 Ⅰ型骨折行骨块切除,3 例 Ⅰ型和 15 例 Ⅱ型骨折行内固定;外侧组(采用改良 Hardinge 入路)19 例,男 15 例,女 4 例,年龄(31.4±10.0)岁,3 例 Ⅰ型骨折行骨块切除,4 例 Ⅰ型和 12 例 Ⅱ型骨折行内固定。比较两组患者的术中时间、出血量与骨折愈合时间, 采用 Thompson-Epstein 评分对术后疗效进行评价,比较髋关节复位时间(<6 h、6~12 h、>12 h)及手术时机(≤24 h、>24 h)与术后疗效的关系。**结果**:所有患者获得随访,时间 24~60 个月,平均(30.29±6.95)个月。前方组手术时间(61.96±12.22) min、术中出血量(46.09±18.03) ml 优于外侧组手术时间(74.74±10.06) min、术中出血量(72.11±19.88) ml(P<0.05);前方组骨折愈合时间(12.22±1.70)周,术后疗效评定,优 8 例,良 10 例,可 4 例,差 1 例,优良率 78.3%,股骨头缺血坏死发生率 8.69%(2/23)、异位骨化发生率 13.04%(3/23);外侧组骨折愈合时间(12.42±1.95)周,术后疗效评定,优 6 例,良 7 例,可 3 例,差 3 例,优良率 68.4%,股骨头缺血坏死发生率 10.53%(2/19)、异位骨化发生率 5.26%(1/19)。两组患者在骨折愈合时间、术后疗效评定及并发症发生率等方面比较,差异无统计学意义(P>0.05)。髋关节脱位复位时间<6 h 与 6~12 h 患者疗效均明显优于>12 h 复位者,而复位时间<6 h 和 6~12 h 之间疗效差异无统计学意义。伤后≤24 h 与>24 h 手术治疗患者术后疗效比较差异无统计学意义。**结论**:Pipkin Ⅰ、Ⅱ型股骨头骨折伤后髋关节脱位应尽早(<6 h)闭合复位,若条件限制也应在 12 h 内完成复位。采用改良 Smith-Peterson 入路与改良 Hardinge 入路手术治疗 Pipkin Ⅰ、Ⅱ型股骨头骨折最终可获得满意的中期疗效,但前者更具有创伤小、出血少、手术时间短的优点。

【关键词】 股骨头; 骨折; 髋脱位; 手术入路; 病例对照研究
DOI:10.3969/j.issn.1003-0034.2017.07.007

Treatment of Pipkin type Ⅰ and Ⅱ femoral head fractures through modified Smith-Peterson approach and modified Hardinge approach-a case-control studies

JIANG Yu-qing, HUANG Jian, GUO Wei-kang, LAI Bing, WANG Jun, LIANG Chuan-xing, LIU Song-lang, and LIN Wei-ming. Department of Joint Surgery, Meizhou Hospital Affiliated to Sun Yat-sen University, Meizhou 514031, *Guangdong, China*

ABSTRACT **Objective**: To compare clinical results of treatment of Pipkin type Ⅰ and Ⅱ femoral head fractures through modified Smith-Peterson(S-P) approach and modified Hardinge approach. **Methods**: From July 2005 to July 2014, 42 patients with Pipkin type Ⅰ and Ⅱ femoral head fractures were treated with operation. A total of 23 patients in anterior group was treated with modified S-P approach including 17 males and 6 females with an average age of (29.3±9.4) years old, 5 cases of type Ⅰ by excision of the fragement, 3 cases of type Ⅰ and 15 cases of type Ⅱ cases by fixation of the fragement. While a total of 19 patients in the lateral group was treated with modified Hardinge approach including 15 males and 4 females with an average age of (31.4±10.0) years old, 3 cases of type Ⅰ by excision of the fragement, 4 cases of type Ⅰ and 12 cases of type Ⅱ by fixation of the fragement. Operative time, blood loss during operation and fracture healing time were observed and compared. The clinical and radiographic outcomes of the patients were measured using Thompson-Epstein scoring scale. The effect of hip reduction time of less than 6 h, 6 to12 h, and more than 12 h, the effect of surgery time within 24 h and more than 24 h after injury were compared. **Results**: All patients were followed up from 24 to 60 months with an average of(30.29±6.95) months. The operation time (61.96±12.22) min, blood loss (46.09±18.03) ml, and (74.74±10.06) min, blood loss (72.11±19.88) ml in lateral group in the anterior group were better than those of lateral group(P<0.05). In anterior group, fracture healing time was(12.22±1.70) weeks, the results were excellent in 8 cases, good in 10 cases, fair in 4 cases and poor in 1 case, the excellent and good rate was 78.3%, the incidence of avascular necrosis of femoral head was 8.69%(2/23), and the incidence of heterotopic ossification was

通讯作者:蒋煜青　E-mail:jiangyq77@126.com
Corresponding author: JIANG Yu-qing　E-mail: jiangyq77@126.com

13.04%(3/23). While in lateral group, the fracture healing time was (12.42±1.95) weeks, the results were excellent in 6 cases, good in 7 cases, fair in 3 cases and poor in 3 cases, the excellent and good rate was 68.4%, the incidence of avascular necrosis of femoral head was 10.53%(2/19), and the incidence of heterotopic ossification was 5.26%(1/19). There was no significant difference in fracture healing time, postoperative effect and postoperative complications between the anterior group and lateral group (P 0.05). The effect of patients with reduction time of hip dislocation less than 12 h was significantly better than that of more than 12 h, there was no significant difference in the effect between reduction time within 6 h and 6 to 12 h. There was no significant difference in the outcome between surgical patients within 24 h and more than 24 h after injury. **Conclusion**: Dislocated hip of Pipkin type Ⅰ and Ⅱ femoral head fractures should be closed reduction within 6 h. If conditions are limited, the reduction time can be accepted within 12 h. Both of modified S-P approach and modified Hardinge approach are effective in treating Pipkin type Ⅰ and Ⅱ femoral head fractures, and can obtain excellent outcomes. Moreover, modified S-P approach has advantage of less trauma, less blood loss, shorter operative time.

KEYWORDS　Femur head;　Fractures;　Hip dislocation;　Surgical approach;　Case-control studies

Zhongguo Gu Shang/China J Orthop Trauma, 2017, 30(7): 612-621　www.zggszz.com

股骨头骨折合并创伤性髋关节脱位于 1896 年 Birkett 通过尸体解剖发现并首次报道[1],此类损伤多由高能量交通伤所致。1957 年 Pipkin 报道[2]92%(23/25) 的合并髋关节后脱位的股骨头骨折由交通事故引起，并提出了股骨头骨折的 Pipkin 分型及相应的治疗方案。因此股骨头骨折合并髋关节后脱位也被称为 Pipkin 骨折[3],其在临床较为少见,发生率占髋关节脱位的 6%~16%[4]，但随着道路交通伤的增多,Pipkin 骨折的发生率也逐年升高。对 Pipkin Ⅰ、Ⅱ型股骨头骨折,是闭合复位保守治疗还是手术治疗,手术入路从后方的 Kocher-Langenbeck (K-L) 入路、前方切口的 Smith-Peterson(S-P)入路,到外侧切口的改良 Hardinge 入路,以及 Ganz 入路(髋关节外科脱位技术,大转子截骨入路)的选择,这些迄今都尚存争议[5-14]。2005 年 7 月至 2014 年 7 月对采用改良 S-P 入路和改良 Hardinge 入路治疗的 42 例 Pipkin Ⅰ、Ⅱ型股骨头骨折的临床资料进行回顾性分析,报告如下。

1　资料与方法

1.1　纳入标准与排除标准

病例纳入标准:(1)Pipkin Ⅰ型骨折,即髋关节后脱位伴股骨头中央凹尾端骨折;Pipkin Ⅱ型骨折,即髋关节后脱位伴股骨头中央凹头端骨折；符合以上 Pipkin Ⅰ、Ⅱ型骨折诊断标准;(2)患者对治疗均知情同意,签署知情同意书。病例排除标准:(1)伴有严重的髋臼骨折或股骨颈骨折，即 Pipkin Ⅲ、Ⅳ型骨折者。(2)Pipkin 分类Ⅰ、Ⅱ型患者全身状况差或有手术禁忌证不能进行手术治疗者。(3)受伤前有患侧髋关节手术史及功能不正常者。(4)随访时间<2 年。

1.2　临床资料与分组

本组 42 例,男 32 例,女 10 例;年龄 17~61 岁,平均(30.24±9.61)岁;左侧 16 例,右侧 26 例。致伤原因:车祸伤(汽车、摩托车)33 例,行人事故 5 例,高处坠落、运动伤等 4 例。根据术前 X 线片、三维 CT 明确诊断;骨折按 Pipkin 分型[2]:Ⅰ型骨折 15 例,Ⅱ型骨折 27 例。髋关节脱位复位时间:伤后 3~72 h,平均(13.63±13.07) h。伤后至手术 6 h~6 d,平均(28.19±25.52) h。合并损伤:胸腹脏器伤 2 例,颅脑损伤 3 例,坐骨神经损伤 3 例,其他部位骨折 11 例。根据手术入路不同分为两组:前方组(改良 S-P 入路)23 例,男 17 例,女 6 例,年龄(29.3±9.4)岁,5 例Ⅰ型骨折行骨块切除,3 例Ⅰ型和 15 例Ⅱ型骨折行内固定;外侧组(改良 Hardinge 入路)19 例,男 15 例,女 4 例,年龄(31.4±10.0)岁,3 例Ⅰ型骨折行骨块切除,4 例Ⅰ型和 12 例Ⅱ型骨折行内固定。内固定物均选用可吸收螺钉。两组患者术前一般资料比较差异无统计学意义，具有可比性 (P>0.05),见表 1。

1.3　治疗方法

入院时存在髋关节脱位患者，急诊麻醉辅助下

表 1　两组 Pipkin Ⅰ-Ⅱ型股骨头骨折患者术前一般资料比较

Tab.1　Comparison of clinical data between two groups of patients with Pipkin type Ⅰ and Ⅱ femoral head fractures

组别	例数	性别(例)		年龄	Pipkin 分型		复位时间	手术时机	手术方式(例)		受伤原因(例)	
		男	女	($\bar{x}$±s,岁)	Ⅰ型	Ⅱ型	($\bar{x}$±s,h)	($\bar{x}$±s,h)	切除	内固定	车祸	其他
前方组	23	17	6	29.3±9.4	8	15	13.30±11.59	26.78±27.90	5	18	17	6
外侧组	19	15	4	31.4±10.0	7	12	14.03±14.98	26.84±24.42	3	16	16	3
检验值	-	χ^2=0.000		t=0.688	χ^2=0.019		t=-0.176	t=-0.007	χ^2=0.009		χ^2=0.186	
P 值	-	0.986		0.495	0.890		0.861	0.994	0.925		0.666	

行髋关节手法复位、外院已复位患者,明确髋关节复位时间,术前均予股骨髁上骨牵引。若复位失败,应即刻行髋关节 16 排 CT 扫描及三维图像重建以明确骨折块的大小,分析影响复位的因素,同时予股骨髁上骨牵引,尽早手术。本组术前常规行髋关节 16 排 CT 扫描和三维图像重建。

1.3.1 前方组　采用改良 S-P 入路,仰卧位切口起自髂前上棘,再向远侧偏外(指向髌骨外缘)延伸约 10 cm,切开皮肤及皮下组织,辨认并保护股外侧皮神经,于阔筋膜张肌与缝匠肌肌间隙,臀中肌与股直肌间隙进入,显露髋关节囊前部,必要时可结扎旋股外侧动脉升支,"T"形切开关节囊,向外牵拉股骨头,可见髋臼内股骨头骨块及关节软骨碎块, 将附着在骨块上的圆韧带剪断,外展、外旋下肢脱位股骨头,取出骨块和关节内的碎块,对较小骨块予以摘除,对较大的骨块行直视下复位用 2 枚可吸收拉力螺钉固定并用埋头器埋头,使螺钉完全在股骨头内,再将髋关节复位,缝合关节囊,放置引流管,逐层缝合切口。

1.3.2 外侧组　采用改良 Hardinge 入路,侧卧位髋关节直外侧切口长约 12 cm,切开阔筋膜张肌向前牵开,向后牵开臀大肌,经大粗隆于臀中肌前、中 1/3 交界处斜形切断臀中、小肌肌腱,并沿肌纤维方向向近端切开,保留肌腱的后半仍与大转子附着。远端沿股外侧肌纤维方向向前切开,显露并切开髋关节囊,将股骨头脱位,随后骨折处理步骤同前方入路组。关闭切口时先将前方关节囊、切开的臀中、小肌腱束、股外侧肌腱膜逐一缝合。

1.3.3 术后处理

术后常规使用抗生素 3 d, 继续骨牵引 6 周,重量约 5 kg,术后第 2 天做股四头肌收缩、锻炼,1 周后在牵引下主动行髋、膝关节伸屈功能锻练,6 周后不负重主动结合 CPM 辅助锻炼,3 个月后扶双拐下地逐渐至完全负重行走。

1.4 观察项目与方法

观察记录手术时间、术中出血量及术后并发症,包括切口感染、坐骨神经损伤、下肢静脉血栓等。所有患者术后半年内每 4 周进行门诊复查,以后每 3~6 个月随访 1 次, 随访时摄骨盆前后位片及髋关节正侧位 X 线片,观察骨折愈合情况、髋关节创伤性关节炎、异位骨化及股骨头坏死是否存在等情况。

1.5 疗效评定方法

记录患者末次随访时的 X 线片及功能情况,按照 Thompson-Epstein 评价[15]中 X 射线片及患髋功能评价两方面对术后疗效进行评价:优,髋关节活动不受限,无疼痛,X 线片示髋关节间隙正常,无关节融合,无骨赘,无软组织骨化;良,无疼痛,轻度跛行,髋关节活动至少保留正常的 75%,X 线片示髋关节位置良好,关节间隙狭窄、骨量丢失、骨赘形成、关节囊钙化均较轻;可,髋关节疼痛,活动受限,X 线片示股骨头与髋臼关系正常,股骨头斑片状阴影,有一定程度的骨赘形成、中等程度的软组织钙化、股骨头的软骨下骨塌陷;差,患髋关节疼痛及功能障碍,髋关节内收挛缩,可出现再脱位,X 线片示髋关节间隙明显狭窄,股骨头密度增加,软骨下囊性变,股骨头畸形,骨赘增生明显,髋臼硬化。

1.6 统计学处理

采用 SPSS 15.0 统计软件进行统计学分析,定量资料用均数±标准差($\bar{x}\pm s$)表示,组间比较采用 t 检验,定性资料组间比较采用 χ^2 检验,等级资料组间比较采用秩和检验(Mann-Whitney U 法),以 $P<0.05$ 为差异有统计学意义。

2 结果

2.1 一般随访结果

两组患者均获得随访, 时间 24~60 个月, 平均(30.29±6.95)个月。外侧组术后 1 例出现切口感染,经换药及抗感染等治疗后治愈, 均无坐骨神经损伤及下肢静脉血栓发生。前方组在术中时间、出血量方面结果明显优于外侧组($P<0.05$),见表 2。

2.2 疗效评价结果

所有接受内固定的骨折均愈合,无内固定失败。末次随访时,42 例按照 Thompson-Epstein 评价结果:优 14 例,良 17 例,可 7 例,差 4 例,总优良率 73.8%;其中前方组优 8 例,良 10 例,可 4 例,差 1 例,优良率 78.3%;外侧组优 6 例,良 7 例,可 3 例,

表 2　两组 Pipkin Ⅰ、Ⅱ型股骨头骨折患者术后结果比较

Tab.2　Comparison of postoperative results between two groups of patients with Pipkin type Ⅰ and Ⅱ femoral head fractures

组别	例数	术中时间($\bar{x}\pm s$, min)	出血量($\bar{x}\pm s$, ml)	随访时间($\bar{x}\pm s$, 月)	骨折愈合时间($\bar{x}\pm s$, 周)	疗效(例)			
						优	良	可	差
前方组	23	61.96±12.22	46.09±18.03	29.48±5.85	12.22±1.70	8	10	4	1
外侧组	19	74.74±10.06	72.11±19.88	31.26±8.14	12.42±1.95	6	7	3	3
检验值	–	t=0.373	t=4.444	t=0.825	t=0.361	Z=-0.642			
P 值	–	0.001	0.000	0.414	0.720	0.521			

差 3 例,优良率 68.4%。两组患者在随访时间、骨折愈合时间及术后疗效评定等方面比较，差异无统计学意义 (P>0.05),见表 2。

2.3　髋关节脱位复位时间及手术时机与术后疗效的关系

髋关节脱位复位时间与术后疗效关系比较结果见表 3,10 例复位时间<6 h,19 例 6~12 h,13 例>12 h,结果表明:<6 h 与 6~12 h 复位患者术后疗效比较差异无统计学意义(P>0.05);<6 h 和 6~12 h 复位患者术后疗效均明显优于>12 h 复位患者术后疗效 (P<0.05)。Pipkin 型股骨头骨折手术时机与术后疗效关系比较结果见表 3，伤后≤24 h 手术 24 例与伤后>24 h 手术 18 例患者术后疗效比较,差异无统计学意义(P>0.05)。

表 3　Pipkin 型股骨头骨折复位时间及手术时机与术后疗效的关系(例)

Tab.3　Relationship of the reduction and operation time of Pipkin fractures and postoperative effect(case)

疗效	例数	复位时间			手术时机	
		<6 h①	6~12 h②	>12 h③	≤24 h④	>24 h⑤
优	14	5	7	2	9	5
良	17	4	9	4	10	7
可	7	1	2	4	4	3
差	4	0	1	3	1	3

注:①与②比较,Z=0.726,P=0.468;②与③比较,Z=2.140,P=0.032;①与③比较,Z=-2.329,P=0.020;④与⑤比较,Z=-1.023,P=0.306

Note:①vs②,Z=0.726,P=0.468;②vs③,Z=2.140,P=0.032;①vs③,Z=-2.329,P=0.020;④vs⑤,Z=-1.023,P=0.306

2.4　并发症情况

股骨头缺血坏死 4 例(前方组 2 例,外侧组 2 例),其中 2 例予保守治疗可缓解症状,其余 2 例股骨头轻度塌陷，无明显不适症状；异位骨化 4 例(前方组 3 例,外侧组 1 例),其中 2 例为合并脑外伤病例,1 例因髋部不适及活动受限予以手术清除异位骨化;前方组股骨头缺血坏死发生率 8.69%(2/23)、异位骨化发生率 13.04%(3/23)与外侧组股骨头缺血坏死发生率 10.53%(2/19)、异位骨化发生率 5.26%(1/19)比较,差异无统计学意义(χ^2=0.000,P>0.05;χ^2=0.107,P>0.05)。11 例疗效评价为可及差的患者伴有不同程度的创伤性关节炎症状，均可保守治疗,无需行髋关节置换术处理。

3　讨论

3.1　Pipkin Ⅰ、Ⅱ型股骨头骨折治疗方式选择

股骨头骨折治疗目的是骨折解剖复位，髋关节达到并能维持稳定状态[16]。对于 Pipkin Ⅰ、Ⅱ型骨折,由于非手术或手术治疗均有可能达到以上目的,所以目前治疗仍有争议。保守治疗一般只适用于无移位或移位<2 mm 的股骨头骨折，且髋关节稳定性良好,髋关节间隙内无软骨游离体、盂唇卡压,头臼匹配关系良好,这部分骨折多为 Pipkin Ⅰ型,少部分为 Pipkin Ⅱ型。早期文献报道中少数学者[5-6]推荐闭合复位保守治疗 Pipkin Ⅰ型骨折,Henle 等[7]报道 12 例患者中仅有 1 例在闭合复位后显示解剖学上正确的关节位置,且关节内软组织、小的关节内骨块和畸形愈合可导致骨性关节炎和股骨头坏死。Chen 等[8]将 24 例 Pipkin Ⅱ型骨折随机分为保守治疗和手术治疗组,通过至少 2 年的随访,认为保守治疗疗效比手术治疗效果差(P=0.037)。更多的学者[8-14]赞成手术治疗 Pipkin Ⅰ、Ⅱ型骨折股骨头骨折,认为即使是有保守治疗指征的股骨头骨折，也可通过手术去除关节囊内无法固定的游离骨块，为骨折愈合创造条件,以获得功能良好且无疼痛的髋关节,避免因长期髋部固定导致髋关节僵硬、深静脉血栓等。对于手术方式的选择,Lederer 等[17]认为股骨头骨折碎块小于整个股骨头的 1/3 时可摘除，并进行了长期随访研究发现Ⅰ型骨折功能恢复最佳,Ⅲ型最差。生物力学研究也表明,切除小部分(<1/3)的股骨头非负重面(如在 Pipkin Ⅰ型)不会导致不利的长期并发症[11,19]。Yoon 等[20]将经典 Pipkin 分型改良并推荐相应的治疗方法:Yoon Ⅰ型骨折,中央凹以下非常小的骨折,手术切除骨块;Yoon Ⅱ型骨折,中央凹以下较大的骨折，手术切除或内固定骨折块;YoonⅢ型,中央凹以上的骨折,手术内固定;YoonⅣ型,股骨头粉碎性骨折,关节成形术治疗。Yoon 还认为Ⅰ型和Ⅱ型骨折若骨折块较小或不影响负重关节面则术中可以摘除,若骨折块较大则给予复位内固定,可选择空心钉及钢板内固定股骨头骨块。Park 等[10]对 43 例 Pipkin Ⅰ型骨折(Yoon Ⅰ、Ⅱ型)其中 4 例保守治疗,25 例手术切除骨块,14 例内固定手术治疗,通过>5 年的临床和影像随访，认为即使是 Pipkin Ⅰ型骨折，早期复位内固定较大的骨折块能获得更好的疗效。本研究中 42 例 Pipkin Ⅰ型和Ⅱ型股骨头骨折,8 例 Pipkin Ⅰ型骨折因骨折块较小难以固定且非负重面损伤而行骨块切除,其余 35 例均采用可吸收螺钉内固定手术治疗,总体优良率 73.8%,疗效满意。对此，笔者也认为应解剖复位并内固定股骨头骨折块,尽可能不行骨块切除术。

3.2　手术入路选择

前方入路与后方入路是目前文献报道过的股骨头手术的两种主流入路。Giannoudis 等[11]对 14 篇文献报道 177 例股骨头骨折患者的常用手术入路统计

分析发现：前入路 24.86%、后入路 40.68%、大转子截骨入路 20.34%。其中大转子截骨入路实际上也是前方入路，股骨头骨折究竟选用何种手术入路迄今尚存争议。对 Pipkin Ⅰ、Ⅱ型股骨头骨折，前路具备术中出血少、手术时间短、切口小、骨折块显露充分的优点，髋关节后脱位合并股骨头骨折位于股骨头前内下方，前路可以较容易地由骨折块向股骨头方向拧螺钉，而后路由股骨头向骨折块拉螺钉，固定强度差异明显，尤其是可吸收螺钉拉力较弱。前路在对碎骨块的复位和固定上有一定优势，而且前方入路保护了后方外旋外展的肌肉，避免损伤坐骨神经，髋关节再脱位的发生率低；缺点是异位骨化发生率高于后路，对于难以复位的髋关节后脱位伴股骨头骨折，无法从后方将其复位。而对于前路是否相对后路更易导致股骨头缺血性坏死的问题，解剖研究[21]发现旋股内侧动脉的深支是股骨头血供最重要的来源，在行髋部或骨盆后侧入路时，若切开分离短外旋肌群，易造成医源性损伤。文献报道后侧入路术后股骨头缺血性坏死的发生率分别是前方入路和大转子截骨入路的 3.67 和 2.24 倍[11]。Massè 等[12]研究指出大转子截骨入路与其他常见入路疗效相当，术后创伤性关节炎发生率低，但异位骨化的风险较高。Park 等[10]选择前方入路治疗股骨头骨折，认为 YoonⅡ型股骨头骨折如选择后方入路切开复位髋关节脱位或内固定治疗髋臼后壁骨折时，由于术中难以固定建议即使是较大的股骨头骨折块也应切除。Henle 等[7]也指出，前方入路操作简单，显露充分，可直视下复位前方骨折块，手术时间短，术中出血少，术后髋关节功能恢复与后路无明显差异，但前路异位骨化的发生率高于后路，虽然大多数股骨头骨折伴有髋关节后脱位，但后路对股骨头血供影响更大。Swiontkowski 等[13]比较前、后两种入路治疗 PipkinⅠ和Ⅱ型骨折，前路切口在手术时间、失血量、术中显露、操作性上优于后路，不会造成更多的股骨头缺血性坏死，但更容易发生异位骨化，这是由于前入路为了良好的显露，需要将外展肌从髂骨上剥离引起。在髋关节恢复上前后路无差异，推荐 PipkinⅠ型和Ⅱ型股骨头骨折行前路手术，但必须改良新方法，防止异位骨化。本研究前方组均采用改良 S-P 入路，切口起自髂前上棘向远端延伸，长约 10 cm，优点：(1)与传统 S-P 入路比较，本切口取其远侧半、切口小；(2)无需将髋关节外展肌从髂骨上剥离，创伤小；(3)肌间隙入路，术中出血少且显露充分，可完成股骨头骨折的显露和固定。外侧入路组采用改良 Hardinge 入路，与截骨入路相比，本切口不行大转子截骨，避免了截骨后骨不愈合、畸形愈合等并发症，但需部分切断臀中、小肌附丽点以暴露前方关节囊，有影响患者术后髋外展肌力可能，故强调术后应采用 1 号可吸收线坚强缝合，有利肌肉修复以减少影响。早期采用此手术入路治疗 12 例股骨头骨折，优良率 75%，疗效满意[14]。通过比较前方改良 S-P 入路和外侧改良 Hardinge 入路治疗 PipkinⅠ、Ⅱ型骨折，结果表明两种改良入路在骨折愈合时间、术后疗效及术后并发症发生率等方面差异无统计学意义，术后疗效均满意。但改良 S-P 入路创伤小、手术时间短、术中出血量少，与改良 Hardinge 入路比较差异有统计学意义，同时前方入路组并没有表现出比外侧入路组更高的异位骨化率的发生。这可能与改良 S-P 入路术中未广泛剥离肌肉有关，但本研究病例数仍偏少，需进一步的大样本及长期随访研究证实。

3.3　脱位复位时间及伤后手术时机与术后疗效的关系

Zlotorowicz 等[22]对脱位后股骨头主要供血血管旋股内侧动脉深支行 CT 造影，观测到其血流量、管径发生改变，这也被 Yue 等[23]用 SPECT 技术证实，而且随着复位时间的延长，股骨头缺血坏死、创伤性关节炎的发生率增加。但对损伤后的复位时间尚未达成共识。文献报道髋关节在脱位后 6 h 内，6~24 h 及第 2~3 天复位，股骨头坏死率分别为 5%、8%和 16%[24]。Hafez 等[25]认为关节脱位必须在受伤 6 h 内急诊复位，而另有文献[7,26]报道 12 h 内手术复位也可以获得良好的治疗效果。通过比较髋关节复位时间<6 h、6~12 h 和>12 h 患者术后疗效的差异，发现复位时间≤12 h 患者疗效明显优于>12 h 复位患者，而复位时间<6 h 和 6~12 h 之间疗效差异无统计学意义。这表明 PipkinⅠ型和Ⅱ型股骨头骨折术后应尽早(<6 h)闭合复位，若条件限制不能及时复位，也应在 12 h 内完成复位。但不应反复多次手法复位或粗暴复位，防止损伤关节软骨和髋周软组织。

至于手术时机的选择，Marehetti 等[27]对 24 h 内手术和 24 h 后手术的 Pipkin 骨折患者进行统计学分析，发现治疗结果无明显差异。本研究也比较了伤后≤24 h 与伤后>24 h 手术治疗的 PipkinⅠ型和Ⅱ型骨折患者术后疗效之间的关系，结果无显著差异，也认可了这一点。Sahin 等[28]回顾 62 例髋关节骨折脱位病例，认为伤后的治疗时间是影响预后的重要因素。结合股骨头血供的解剖特点以及股骨头骨折愈合较慢易发生缺血坏死的临床实际情况，认为应在病情允许下尽早安排手术，一般为入院后 3 d 内。因此认为，对于已复位的 PipkinⅠ、Ⅱ型股骨头骨折，无须急诊手术，但应尽可能创造条件在伤后 3 d 内手术治疗。

3.4　本研究的局限性

首先,由于本类型骨折较为少见,本研究病例数偏少,影响统计学效能,尤其进行亚组统计检验时;其次,随访时间仍偏短,观察不到两种手术入路的远期并发症和疗效,在以后的临床工作中我们将继续关注此类型骨折。

综上所述,Pipkin Ⅰ、Ⅱ型股骨头骨折伤后髋关节脱位应尽早(<6 h)闭合复位,若条件限制也应在 12 h 内完成复位。采用改良 S-P 入路与改良 Hardinge 入路手术治疗 Pipkin Ⅰ、Ⅱ型股骨头骨折最终可获得满意的中期疗效,但前者更具有创伤少,出血少、手术时间短的优点。

参考文献

[1] Birkett J. Description of a dislocation of the head of the femur, complicated with its fracture; with remarks. 1869[J]. Clin Orthop Relat Res, 2007, 458: 10-11.

[2] Pipkin G. Treatment of grade Ⅳ fracture-dislocation of the hip[J]. J Bone Joint Surg Am, 1957, 39(5): 1027-1042.

[3] Mostafa MF, El-Adl W, El-Sayed MA. Operative treatment of displaced Pipkin type Ⅰ and Ⅱ femoral head fractures[J]. Arch Orthop Trauma Surg, 2014, 134(5): 637-644.

[4] Schmidt GL, Sciulli R, Altman GT. Knee injury in patients experiencing a high-energy traumatic ipsilateral hip dislocation[J]. J Bone Joint Surg Am, 2005, 87(6): 1200-1204.

[5] Larson CB. Fracture dislocation of the hip[J]. Clin Orthop Rel Res, 1973, (92): 147-154.

[6] Stewart MJ, Milford LW. Fracture-dislocation of the hip; an end-result study[J]. J Bone Joint Surg Am, 1954, 36: 315-342.

[7] Henle P, Kloen P, Siebenrock KA. Femoral head injuries: Which treatment strategy can be recommended[J]. Injury, 2007, 38(4): 478-488.

[8] Chen ZW, Zhai WL, Ding ZQ, et al. Operative versus nonoperative management of Pipkin type-Ⅱ fractures associated with posterior hip dislocation[J]. Orthopedics, 2011, 34(5): 350.

[9] 胡联英,贾其余,俞宇,等. Herbert 螺钉治疗 Pipkin 骨折的临床疗效分析[J]. 中国骨伤,2016,29(2):162-166.
HU LY, JIA QY, YU Y, et al. Clinical effects of internal fixation with Herbert screws for the treatment of Pipkin femoral head fractures[J]. Zhongguo Gu Shang/China J Orthop Trauma, 2016, 29(2): 162-166. Chinese with abstract in English.

[10] Park KS, Lee KB, Na BR, et al. Clinical and radiographic outcomes of femoral head fractures: excision vs. fixation of fragment in Pipkin type Ⅰ: What is the optimal choice for femoral head fracture[J]. J Orthop Sci, 2015, 20(4): 702-707.

[11] Giannoudis PV, Kontakis G, Christoforakis Z, et al. Management, complications and clinical results of femoml head fbctures[J]. Injury, 2009, 40(12): 1245-1251.

[12] Massè A, Aprato A, Alluto C, et al. Surgical hip dislocation is a reliable approach for treatment of femoral head fractures[J]. Clin Orthop Relat Res, 2015, 473(12): 3744-3751.

[13] Swiontkowski MF, Thorpe M, Seiler JG, et al. Operative management of displaced femoral head fractures: case-matched comparison of anterior versus posterior approaches for Pipkin Ⅰ and Pipkin Ⅱ fractures[J]. J Orthop Trauma, 1992, 6(4): 437-442.

[14] 蒋煜青,谌业光,谢伟文,等. 股骨头骨折分型与改良 Hardinge 入路可吸收螺钉内固定治疗股骨头骨折[J]. 中国骨与关节损伤杂志,2008,23(2):137-139.
JIANG YQ, CHEN YG, XIE WW, et al. Classification of femoral head fractures and internal fixation with absorbable screws through modified Hardinge approach[J]. Zhongguo Gu Yu Guan Jie Shun Shang Za Zhi, 2008, 23(2): 137-139. Chinese.

[15] Thompson VP, Epstein HC. Traumatic dislocation of the hip; a survey of two hundred and four causes covering a period of twenty-one years[J]. J Bone Joint Surg Am, 1951, 33(3): 746-778.

[16] Ross JR, Gardner MJ. Femoral head fractures[J]. Curr Rev Musculoskelet Med, 2012, 5(3): 199-205.

[17] Lederer S, Tauber M, Karpik S, et al. Fractures of the femoral head. A multicenter study[J]. Unfallchirurg, 2007, 110(6): 513-520.

[18] Droll KP, Broekhuyse H, O'Brien P. Fracture of the femoral head[J]. J Am Acad Orthop Surg, 2007, 15(12): 716-727.

[19] Kokubo Y, Uchida K, Takeno K, et al. Dislocated intra-articular femoral head fracture associated with fracture-dislocation of the hip and acetabulum: report of 12 cases and technical notes on surgical intervention[J]. Eur J Orthop Surg Traumatol, 2013, 23(5): 557-564.

[20] Yoon TR, Rowe SM, Chung JY, et al. Clinical and radiographic outcome of femoral head fractures: 30 patients followed for 3-10 years[J]. Acta Orthop Scand, 2001, 72(4): 348-353.

[21] Gautier E, Ganz K, Krügel N, et al. Anatomy of the medial femoral circumflex artery and its surgical implications[J]. J Bone Joint Surg Br, 2000, 82(5): 679-683.

[22] Zlotorowicz M, Czubak J, Caban A, et al. The blood supply to the femoral head after posterior fracture/dislocation of the hip, assessed by CT angiography[J]. Bone Joint J, 2013, 95B(11): 1453-1457.

[23] Yue JJ, Sontich JK, Miron SD, et al. Blood flow changes to the femoral head after acetabular fracture or dislocation in the acute injury and perioperative periods[J]. J Orthop Trauma, 2001, 15(3): 170-176.

[24] Guo JJ, Tang N, Yang HL, el al. Impact of surgical approach on postoperative heterotopic ossification and avascular necrosis in femoral head fractures: a systematic review[J]. Int Orthop, 2010, 34(3): 319-22.

[25] Hafez MA, Hamza H. Is fixation an option for comminuted femoral head fracture[J]. Ann Transl Med, 2015, 3(14): 203.

[26] Oransky M, Martinelli N, Sanzarello I, et al. Fractures of the femoral head: a long-term follow-up study[J]. Musculoskelet Surg, 2012, 96(2): 95-99.

[27] Marchetti ME, Steinberg GG, Coumas JM. Intermediate-term experience of Pipkin fracture-dislocations of the hip[J]. J Orthop Trauma, 1996, 10(7): 455-461.

[28] Sahin V, Karakas ES, Aksu S, et al. Traumatic dislocation and fracture-dislocation of the hip: a long-term follow-up study[J]. J Trauma, 2003, 54(3): 520-529.

(收稿日期:2017-03-20　本文编辑:王玉蔓)

·临床研究·

手法闭合复位结合外固定架治疗儿童肱骨干骨折的临床观察

赵朝锋,高泉阳,张天健,韩卢丽,赵俊峰,陈刚,崔玉
(河南省洛阳正骨医院,河南　洛阳　471002)

【摘要】 **目的**:探讨闭合复位微创治疗儿童肱骨干骨折的临床疗效。**方法**:2011 年 7 月至 2015 年 4 月采用手法闭合复位结合外固定架固定治疗 39 例儿童肱骨干骨折,男 27 例,女 12 例;年龄 3~14 岁,平均 8.6 岁;受伤至治疗时间 2 h~7 d,平均 2.7 d;其中上段骨折 6 例,中段骨折 21 例,下段骨折 12 例。所有患儿为闭合性损伤,损伤后出现疼痛、肿胀、局部畸形及活动受限等症状,X 线检查提示肱骨干骨折。采用肩关节功能 Neer 评分及肘关节功能 HSS 评分记录并对比分析治疗前后肩肘关节疼痛、功能、活动度。**结果**:39 例患者均获随访,时间 6~12 个月,平均 8.6 个月。术后 2 例出现针道浅表感染,经换药愈合;其他病例针孔愈合良好。治疗前后肩关节 Neer 各项评分和总分比较差异均有统计学意义(P<0.01),治疗前后肘关节 HHS 疼痛、功能及总分比较差异均有统计学意义(P<0.01)。末次随访患者肩关节功能 Neer 评分为 88.82±2.50,其中优 29 例,良 9 例,可 1 例;肘关节功能 HSS 评分为 91.51±5.09,其中优秀 30 例,良好 7 例,一般 2 例。**结论**:手法闭合复位结合外固定架治疗儿童肱骨干骨折,具有创伤小、复位效果确切、固定可靠、利于肩肘关节早期功能锻炼等优点,此疗法可作为临床上治疗儿童肱骨干骨折的方法之一。

【关键词】 肱骨骨折;　儿童;　正骨手法;　外固定器
DOI:10.3969/j.issn.1003-0034.2017.07.008

Treatment of humeral shaft fractures in children with closed reduction and external fixation

ZHAO Chao-feng, GAO Quan-yang, ZHANG Tian-jian, HAN Lu-li, ZHAO Jun-feng, CHEN Gang, and CUI Yu. Department of Orthopaedics, Luoyang Orthopedic Hospital of Henan Province, Luoyang 471002, Henan, China

ABSTRACT　**Objective**: To explore the clinical effect of closed reduction and minimally invasive treatment of humeral shaft fractures in children. **Methods**: From July 2011 to April 2015, 39 cases of pediatric humeral shaft fractures were treated by closed reduction and external fixation, including 27 males and 12 females with a mean age of 8.6 years old ranging from 3 to 14 years old. Time from injury to the treatment was 2 h to 7 days with an average of 2.7 days. There were 6 cases of upper fracture, 21 cases of middle fracture and 12 cases of lower fracture. All children were closed injury, appeared pain, swelling, local deformity and limited mobility and other symptoms after injury. X-ray examination showed humeral shaft fracture. Neer score of shoulder joint function and HSS score of elbow joint function were used to record and analyze the pain, function and activity of shoulder and elbow joint before and after treatment. **Results**: All the 39 cases were followed up for 6 to 12 months with a mean of 8.6 months. Two cases appeared postoperative superficial infection of the needle, and healed after dress; other cases gained good pinhole healing. There were significant differences in the pain, function and activity of the shoulder of Neer score before and after the treatment (P<0.05). There were significant differences in the pain and function of the elbow of HSS before and after treatment (P<0.05). According to the evaluation of Neer score of shoulder function, the total score was 88.82±2.50, 29 cases were excellent, 9 cases were good, and 1 case was fair. According to the evaluation of HSS score of elbow joint function evaluation, the total score was 91.51±5.09, 30 cases were excellent, 7 cases were good, 2 cases were general. **Conclusion**: Manual closed reduction combined with external fixation for the treatment of humeral shaft fractures in children has advantages of less trauma, definite reduction effect, reliable fixation and benefit for early functional exercise of the shoulder and elbow joint. This therapy can be used as one of clinical methods for the treatment of humeral shaft fractures in children.

KEYWORDS　Humeral fractures;　Child;　Bone setting manipulation;　External fixators
Zhongguo Gu Shang/China J Orthop Trauma, 2017, 30(7): 622-626　www.zggszz.com

儿童肱骨干骨折中大部分为单一闭合骨折,非手术方法是主要的治疗手段。常用传统治疗方法有手法复位后夹板、U 形石膏、悬垂石膏等固定。但上述方法普遍认为存在固定不能牢固,骨折易发生再移位,而导致多次复位,增加患者痛苦,且易因复位

通讯作者:赵朝锋　E-mail:chaofengzhao@163.com
Corresponding author: ZHAO Chao-feng　E-mail: chaofengzhao@163.com

粗暴造成神经肌肉损伤而出现骨折端分离移位或垂腕桡神经损伤症状，以及外固定造成的肩肘关节功能活动障碍。本研究运用正骨手法进行骨折闭合复位，然后行组合式外固定架固定，既很好的运用了中医正骨手法，又能够通过微创操作而达到对骨折进行稳妥固定，且又不影响相应关节早期功能锻炼。这充分体现了传统中医正骨手法和微创技术存在一定趋同性[1-2]。现选取笔者所在河南省洛阳正骨医院手法微创正骨科 2011 年 7 月至 2015 年 4 月收治儿童肱骨干骨折患者 39 例，采用手法闭合复位后均行组合式外固定架固定治疗，疗效满意，现总结报告如下。

1　临床资料

1.1　一般资料

本组共 39 例，其中男 27 例，女 12 例；年龄 3~14 岁，平均 8.6 岁；39 例患儿均为闭合性损伤，受伤至就诊时间为 2 h~3 d。按骨折部位分为：上段骨折 6 例、中段骨折 21 例、下段骨折 12 例；骨折类型：横断型 21 例，长斜型 10 例，螺旋型 8 例。其中 19 例为经手法复位夹板或石膏外固定后再移位患者，7 例伴有软组织损伤不适宜夹板或石膏外固定，3 例复合伤，另外 10 例均为移位较大的不稳定性骨折；手术均在患者受伤后 3~7 d 内进行。

1.2　病例选择

纳入标准：(1) 符合诊断标准的肱骨干新鲜骨折；(2)年龄 3~14 岁；(3)受伤时间≤7 d；(4)闭合性骨折不合并桡神经损伤；(5) 家属对治疗知情同意。排除标准：(1)骨折时间>7 d；(2)骨折端嵌插软组织手法不能松解；(3)开放性儿童肱骨干骨折，有软组织缺损或感染者；(4)多段骨折及合并神经血管损伤的复杂型骨折。

1.3　治疗方法

1.3.1　手法复位　在臂丛或全麻下手术，在安置好 C 形臂或 G 臂 X 线机后，患者取仰卧位，一助手用宽布带穿过患侧腋下向上作反牵拉，一助手持患肢腕关节上方，顺势向远端牵拉，且逐渐外展 30°~40°。待重叠移位完全纠正后，根据骨折不同部位的移位情况进行复位。上段骨折：施以牵拉推挤提按复位法即在维持牵引下，术者站于患侧，背向患者头部，以两手拇指推远折端向内，其他四指拉近折端向外，先矫正侧方移位，再在维持侧方对位的情况下，以提按法矫正前后移位使平复。整复上段骨折时，若为螺旋骨折，在复位时应加以旋转力量使其复位；若为碎折(多见蝶形骨折)，采用屈肘牵拉旋臂推挤提按复位法：患者仰卧，一助手固定上臂上段，一助手令患者肘关节屈曲 90°，前臂高度旋前，一助手两手持患肢肘部向远端牵拉，有些单用此法即可复位；如复位仍欠佳，再进行推挤提按矫正其残留移位。此型骨折，关键在于屈肘和前臂极度旋前，骨折即复位好；若伸肘，前臂中立或旋后时，折端即向外突起成角，三角形的骨碎片亦分离，必须注意。中段骨折：若为横断形或短斜形骨折，复位容易，仅用牵拉推挤提按法即可复位；如肱骨中段或中下段若见背向槎骨折，槎形呈斜形骨折和齿状骨折，整复时多采用回旋拨槎法：患者仰卧，一助手固定上臂上段，一助手扶持前臂，术者站于患侧，一手持近折端，一手持肱骨髁部，在筋肉松弛的情况下，向内或向外侧，使远折端围绕近折端旋转，至相对侧或接近相对侧时，使持前臂的助手再向远端牵拉，同时术者推挤提按折端使复位。若为齿状槎骨折除用上法外，亦可采用折顶复位法。下段骨折：采用屈肘牵拉旋臂提按复位法即患者仰卧，一助手固定上臂上段，另一助手一手持肱骨内外上髁部，一手持前臂，使肘关节屈曲 90°；在适当拉力下，术者站患侧，用两拇指在外侧按压近折端向内，其他四指在内侧提扳远折端向外，同时助手使前臂旋前即可复位。若下段骨折为粉碎形(蝶形)骨折的，固定应高度屈肘和前臂极度旋前。

1.3.2　外固定架固定　复位后由助手维持体位，然后术者对术区常规消毒铺巾，根据骨折位置和骨折周围软组织的特点确定进针点，于钢针穿刺点处作 0.5~1.0 cm 小切口，选择肱骨近端前外侧和远端后外侧“安全区域”分别打入螺纹针 4 枚，确保螺纹针远端螺纹置入对侧骨皮质且针尖穿出对侧皮质 1~2 mm；严禁打入骨骺生长板内，并检查螺纹针、夹头是否固定稳妥。最后再次透视见折端复位满意后，助手维持复位状态，术者立即用排夹固定螺纹针及弯头，连接两侧加压连接杆、使用万向接头将弯头和连接杆固定。全程在 C 形臂 X 线监控下，根据骨折复位情况调节外固定架直至骨折对位对线满意。

1.3.3　术后处理　术后患肢用前臂吊带悬吊于胸前 4~6 周，第 2 天摄 X 线片确认固定良好，治疗后第 2 天主动进行握拳功能训练，2 周后开始主动、被动肩肘功能锻炼，并给予纵向应力刺激。应用抗生素 2 d，针孔及时换药防止感染。出院后定期复查 X 线片了解骨折恢复情况，指导功能锻炼，根据骨折愈合情况决定去除外固定架的时间。

1.4　观察项目与方法

术后第 2 天、1、2、3、6 个月和 1 年拍肱骨正侧位 X 线片，观察记录骨折对位、骨折愈合情况(骨折愈合是指临床和 X 线均达愈合标准)。对肩关节采用 Neer[3]评分标准进行评定，其中疼痛 35 分，功能 30 分，活动度 25 分，解剖复位 10 分；总分 90~100 分为优，80~89 分为良，70~79 分为可，70 分以下

为差。对肘关节功能按 HSS(美国特种外科医院)100 分表评分法[4]评价,包括即疼痛 50 分,功能活动 50 分; 总分 90~100 分为优秀,80~89 分为良好,70~79 分为一般,70 分以下为较差。

1.5　统计学处理

运用 SPSS 20.0 软件包进行统计学处理,计量资料采用均数±标准差($\bar{x}\pm s$)表示,采用配对 t 检验;以 $P<0.01$ 为差异有统计学意义。

2　结果

本组 39 例整复固定后 X 线片示:解剖对位 10 例,功能对位 29 例。39 例均获随访,时间 6~12 个月,平均 8.6 个月;所有患儿骨折Ⅰ期愈合,愈合时间 3~4 个月,平均 3.4 个月;术后 2 例出现针道浅表感染,经换药愈合;其他病例针孔愈合良好。

本组治疗前后肩关节 Neer 评分和肘关节 HHS 评分结果见表 1-2,治疗前后肩关节 Neer 各项评分和总分比较差异均有统计学意义($P<0.01$),治疗前后肘关节 HHS 疼痛、功能及总分比较差异均有统计学意义($P<0.01$)。末次随访患者肩关节功能 Neer 评分为 88.82 ±2.50,其中优 29 例,良 9 例,可 1 例;肘关节功能 HSS 评分为 91.51±5.09, 其中优秀 30 例,良好 7 例,一般 2 例。典型病例见图 1。

3　讨论

由于肱骨干骨折本身所处解剖位置的关系,两端均邻近关节,固定难以牢靠,加之儿童患者在骨折纤维愈合过程中因骨折端疼痛逐渐消失后不能很好的配合治疗,极易出现骨折的再移位。结合上臂解剖特点可知,骨折复位后容易发生再移位,所以如何固定是关键。对于儿童肱骨干骨折传统的治疗方法是采用手法复位, 然后对一些稳定性骨折采用悬垂石膏、U 形石膏或夹板外固定效果较好,但对一些不稳定性骨折固定效果就欠佳,容易发生骨折再移位。由于传统的治疗方法舒适性差、需要经常调整、儿童骨折后管理困难等原因,家属及患儿不愿接受。切开复位钢板内固定虽然固定坚固,骨折端复位良好,患者可早期进行功能锻炼, 但是该手术方式具有遗留手术切口瘢痕、感染、引发关节周围粘连及骨化、需要二次手术取内固定物等缺点。彭海洲等[5]通过临床实践证明弹性髓内钉内固定适合于儿童四肢长骨骨折,具有简便、微创、安全、术后康复快等优点。但是该手术方式产生的手术切口瘢痕、感染、需要二次手术取内固定物等问题也是医生和患儿难以接受的。通过对本组病例的研究, 发现微创治疗儿童肱骨干骨折是符合骨科 BO 理念的, 但在术中术后一些相关因素会直接影响预后。

3.1　手法复位动作要稳、巧、避免粗暴

患儿在麻醉状态下肌肉较为松弛, 且患儿肌肉张力较成人小,无须使用太大力量复位,否则会加重骨骼及软组织的损伤,发生骨化性肌炎可能,甚至会导致神经血管的损伤。对于儿童肱骨干骨折复位时,要明确骨折不同部位的移位情况,运用合适的手法,大多数骨折都可以达到满意复位。

3.2　骨折复位不强调完全解剖对位

肱骨干骨折治疗目的是恢复肢体功能, 肱骨适当的短缩、侧方移位和成角畸形不影响肢体功能。患者一般可耐受中度成角畸形 (向前成角<20°或内翻成角<30°)、旋转畸形(<40°)或短缩畸形(<3 cm)[6]。故不必过分追求解剖复位, 反复复位可能会损伤桡神经和上臂肌肉,同时也可能发生骨化性肌炎。

3.3　组合式外固定架优缺点

组合式外固定架优点主要表现为:(1)手术创伤小,操作简单,不剥离或尽量少剥离骨膜,对于骨折断端血运破坏小,骨折愈合率高[7]。(2)手术固定不

表 1　儿童肱骨干骨折患者 39 例治疗前后肘关节 HSS 功能评分结果($\bar{x}\pm s$,分)

Tab.1　Comparison of HSS scores of elbow joint function of 39 children with humeral shaft fractures before and after the treatment($\bar{x}\pm s$, score)

时间	疼痛	功能	总分
治疗前	14.59±4.28	18.21 ±4.73	32.79±6.43
末次随访	45.49±1.70	46.03±3.02	91.51±5.09
t 值	4.110	4.465	7.165
P 值	<0.01	<0.01	<0.01

表 2　儿童肱骨干骨折患者 39 例治疗前后肩关节 Neer 功能评分结果($\bar{x}\pm s$,分)

Tab.2　Comparison of Neer scores of shoulder joint function of 39 children with humeral shaft fractures before and after treatment($\bar{x}\pm s$, score)

时间	疼痛	功能	活动度	解剖复位	总分
治疗前	3.49±1.00	10.74±1.79	7.49±1.12	2.13±0.73	23.85±2.87
末次随访	30.72±2.26	27.08±0.93	22.36±1.09	8.67±0.70	88.82±2.50
t 值	4.926	5.340	5.957	3.998	12.849
P 值	<0.01	<0.01	<0.01	<0.01	<0.01

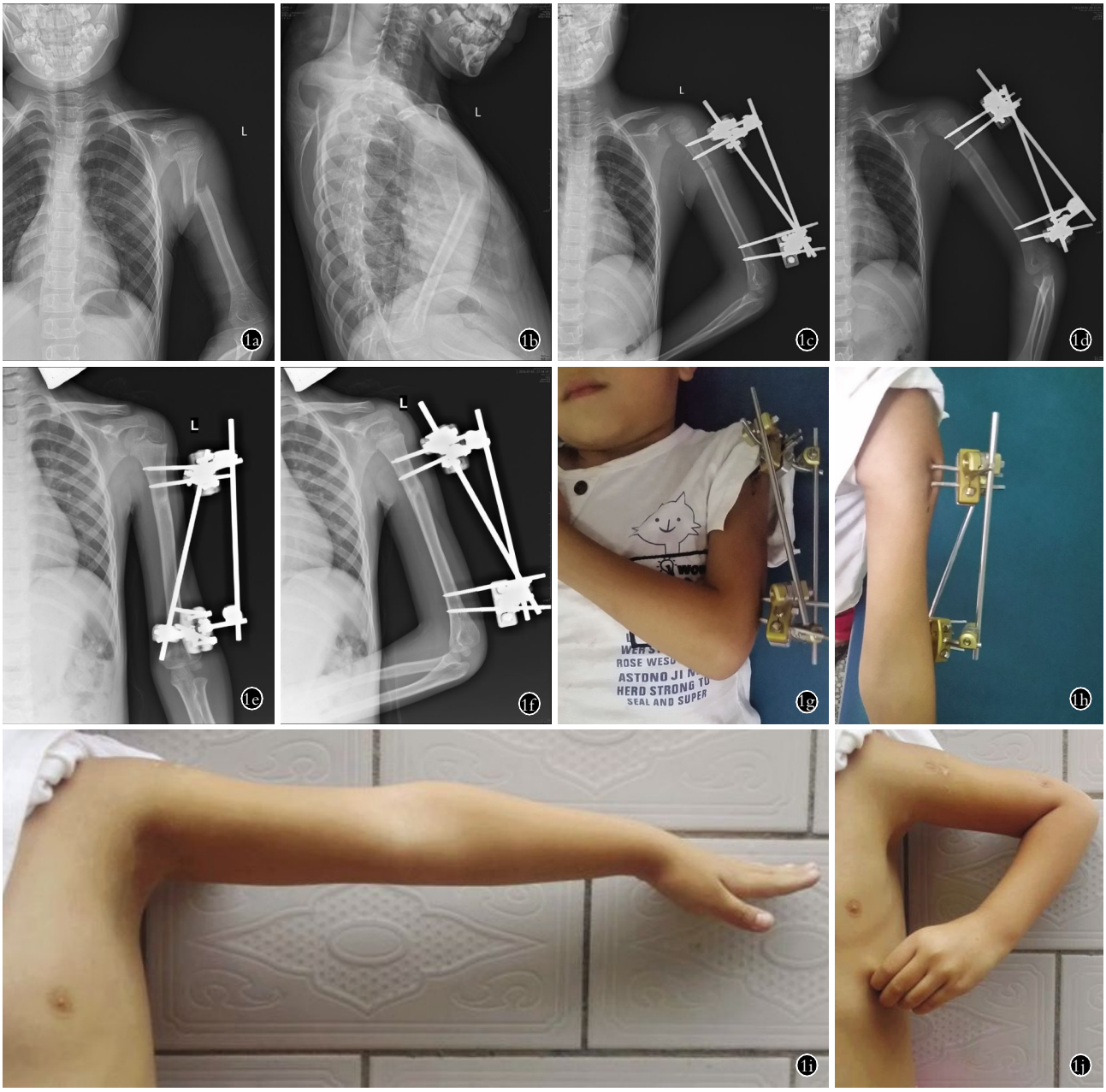

图 1　患者,男,6 岁,左侧肱骨干骨折,上段骨折,A 型　**1a,1b.** 伤后 X 线片示远折端向外侧、后侧移位,折端向前成角　**1c,1d** 外固定架固定后 1 周时正侧位 X 线片示左肱骨干骨折对位、对线良好　**1e,1f.** 术后 3 个月去外固定架时正侧位 X 线片示骨折愈合　**1g,1h.** 术后 3 个月去除外固定架时肘关节功能恢复良好　**1i,1j,1k.** 术后半年及 1 年肩肘关节功能恢复基本正常

Fig.1　A 6-year-old boy with left humeral shaft fracture of the upper fracture, type A　**1a,1b.** X-rays after injury showed the distal end was shifted to the lateral and the posterior side, angle of deflection　**1c,1d.** AP and lateral X-rays at 1 week after external fixation showed good alignment and line of left humeral shaft fractures　**1e,1f.** AP and lateral X-rays at 3 months after operation showed fracture healing, then remove of external fixator　**1g,1h.** At 3 months after remove of external fixator showed the elbow function recovery was good　**1i,1j,1k.** The functional recovery of shoulder and elbow joint was normal at 6 months and 1 year after operation

涉及骨骺,对患肢生长发育影响小。(3)手术不固定上下关节,固定牢固,可早期行关节功能锻炼,减少肩肘关节僵直发生率。(4)通过调整加压装置及利用穿针的弹性对骨折断端进行适当加压, 这对于缺少垂直负重压力的肱骨治疗是有利的。(5)取除方便,不需再次切开,无需麻醉,避免二次手术痛苦及增加经济负担[8]。(6)建议无论闭合或开放复位,均在骨折端复位后穿针,外固定架调整只能用于术后微调,而不能依靠外固定架调整复位, 以免造成针与骨界面应力过大和集中,引起日后界面松动的可能[9]。但对于儿童肱骨干骨折, 任何一种治疗方法都有它的缺点,外固定架固定也不例外。它的缺点如下:(1)在骨折复位固定过程中, 需要借助 X 线进行复位,长期接触对术者有一定身体损害。(2)外固定架因其固定针穿过肌层,肌肉收缩时易致针孔疼痛及渗出;体外针孔护理不当,有可能感染。(3)操作不当也会引起桡神经损伤及针孔感染; 因此术者严格规范操作程序,熟悉桡神经走向;同时防止因电钻高速转动灼伤周围软组织,这样操作容易引起针孔感染。

3.4　外固定架操作中注意保护神经血管

(1) 骨折近端 2 根钢针的进针点不应超过三角肌止点以远 2~3 cm,远端 2 根钢针的进针点应在距肱骨髁上 3~5 cm 的范围之内,这样可以避开在肱骨外侧行走的桡神经。(2)打钢针时,要通过手感确定穿针点部位在肱骨干外侧皮质前后的中点, 并避免穿刺针向前或向后的滑移。(3)在钻头钻出肱骨对侧骨皮质时, 勿用力过猛以免惯性钉尖损伤上臂内侧或后面的血管神经组织。

3.5　适时调整外固定架及去除外固定架固定并行功能锻炼

外固定支架术后,要定时复查,查看支架有否松动,及时锁紧,在骨折端有少量骨痂生长,骨折端不易再移位时,应放松加压锁纽,调整支架,有效降低支架应力遮挡[12],缩短治愈时间。通常 4~6 周后调整支架(在骨痂生长明显时),根据 X 线片骨折处愈合情况适当调整,应放松加压锁纽、调整支架,有效降低支架应力遮挡; 通过肩肘关节循序渐进的被动锻炼及主动锻炼来刺激骨折端,从而促进骨痂的生长。

传统中医正骨手法中的“筋骨并重”和微创技术存在一定趋同性, 本研究采用手法闭合复位结合组合式外固定架固定治疗儿童肱骨干骨折, 使两者有效整合,前者的复位优势和后者微创理念相结合,拓展手法复位在现代医学中的应用。该疗法既把手术创伤减到最低,又能达到治疗的目的,但并不是每个肱骨干骨折患儿都能采用该方法治疗成功, 如骨折粉碎较严重、有严重神经血管损伤、骨折断面嵌插软组织无法手法复位、复位始终不理想的等等。综上所述,影响微创治疗儿童肱骨干骨折疗效的因素较多,只有考虑全面,方法使用得当,才可最大限度地提高闭合复位加组合式外固定架固定治疗儿童肱骨干骨折的优良率,避免医源性损伤,使患儿早日康复。

参考文献

[1] Bloomstein L, Schenk R, Grob P. Percutaneous plating of periarticular tibial fractures: a reliable, reproducible technique for controlling plate passage and positioning[J]. J Orthop Trauma, 2008, 22(8): 566-571.

[2] 刘显东,王小兵,徐强,等. 闭合手法复位经皮钢板固定治疗股骨髁上骨折的临床观察[J]. 中国骨伤, 2011, 24(8): 693-694.
LIU XD, WANG XB, XU Q, et al. Clinical observation of percutaneous plate fixation in treatment of supracondylar fracture of femur with closed reduction[J]. Zhongguo Gu Shang/China J Orthop Trauma, 2011, 24(8): 693-694. Chinese.

[3] Neer CS 2nd. Displaced proximal humeral fractures: Part I. Classification and evaluation. 1970[J]. Clin Orthop Relat Res, 2006, 442: 77-82.

[4] 刘云鹏,刘沂. 骨与关节损伤和疾病的诊断分类及功能评定标准[M]. 北京:清华大学出版社, 2002: 205-206.
LIU YP, LIU Y. Bone and Joint Injury and Disease Diagnosis and Functional Classification of the Standard[M]. Beijing: Tsinghua University Press, 2002: 205-206. Chinese.

[5] 彭海洲,赵文,赵太茂,等. 钛制弹性髓内钉治疗儿童四肢长骨骨干骨折[J]. 中国骨与关节损伤杂志, 2009, 24(10): 930-931.
PENG HZ, ZHAO W, ZHAO TM, et al. Treatment of long bone fracture of limbs in children with titanium elastic intramedullary nail [J]. Zhongguo Gu Yu Guan Jie Sun Sun Shang Za Zhi, 2009, 24 (10): 930-931. Chinese.

[6] 危杰,刘璠,吴新宝,等. 主译. 骨折治疗的 AO 原则[M]. 上海:上海科技出版社, 2010: 445.
WEI J, LIU F, WU XB, et al. AO Principles of Fracture Treatment [J]. Shanghai: Shanghai Science and Technology Press, 2010: 445. Chiness.

[7] Gustilo RB, Merkow RL, Templeman D. The management of open fractures[J]. J Bone Joint Surg Am, 1990, 72(2): 299-304.

[8] Temple J, Santy J. Pin site care for preventing infections associated with external bone fixators and pins[J]. Cochrane Database Syst Rev, 2004, (1): CD004551.

[9] 鲍磊,周雪峰,马华松,等. 肱骨干骨折的外固定治疗[J].中国骨伤, 2006, 19(1): 41-42.
BAO L, ZHOU XF, MA HS, et al. External fixation of humeral shaft fractures[J]. Zhongguo Gu Shang/China J Orthop Trauma, 2006, 19 (1): 41-42. Chinese.

[10] 沈洪兴,张春才. 肱骨干骨不连的病因和预防[J]. 中国骨伤, 2003, 16(8): 500.
SHEN HX, ZHANG CC. Causes and prevention of humeral shaft nonunion[J]. Zhongguo Gu Shang/China J Orthop Trauma, 2003, 16(8): 500. Chinese.

(收稿日期:2017-01-20　本文编辑:王玉蔓)

·临床研究·

计算机虚拟复位结合 3D 打印技术在髋臼骨折中的临床应用

王雨辰[1], 马勇[1], 俞伟忠[2], 李云峰[2], 刘延辉[2]
(1.南京中医药大学第一临床医学院, 江苏　南京　210046; 2.南京中医药大学附属武进中医医院骨伤科, 江苏　常州　213161)

【摘要】 **目的**: 探讨应用计算机虚拟复位结合 3D 打印技术对髋臼手术进行术前规划, 评估其应用价值及其疗效。**方法**: 回顾分析 2011 年 3 月至 2014 年 3 月采用手术内固定方式治疗的 35 例髋臼骨折患者, 按术前是否应用计算机虚拟复位和 3D 打印技术分为数字组和对照组。数字组 15 例, 男 9 例, 女 6 例; 年龄 22~58 岁, 平均(39.4±8.8)岁; 受伤至手术时间(8.8±2.0) d; 按 Letournel-Judet 分型: 双柱骨折 4 例, 后壁骨折 5 例, T 型骨折 4 例, 后壁伴横行骨折 2 例。对照组 20 例, 男 12 例, 女 8 例; 年龄 19~59 岁, 平均(38.7±13.1)岁; 受伤至手术时间(8.2±2.3) d; 按 Letournel-Judet 分型: 双柱骨折 6 例, 后壁骨折 8 例, T 型骨折 3 例, 后壁伴横行骨折 3 例。比较两组患者的术中出血量、输血量、手术时间、骨折复位满意率和 d'Aubigne Postal 功能评定优良率, 并进行统计分析。**结果**: 所有患者切口均 Ⅰ 期愈合, 无切口感染情况发生; 骨折均 Ⅰ 期愈合, 无内固定断裂或松动。两组各有 1 例术后出现神经刺激症状。数字组 1 例在术后 6 个月发现股骨头坏死。常规组 1 例在术后 8 个月发现异位骨化。35 例患者获得随访, 时间 13~28 个月, 平均 17.6 个月。数字组患者的术中出血量、输血量显著少于对照组患者, 手术时间短于对照组患者, 差异有统计学意义($P<0.05$)。数字组和对照组骨折复位优良率分别 92.9%(14/15)和 85%(17/20), 差异无统计学意义($P>0.05$)。两组末次随访时 d'Aubigne Postal 功能评定优良率分别为 86.7%(13/15)和 80%(16/20), 差异无统计学意义($P>0.05$)。**结论**: 计算机虚拟复位结合 3D 打印技术可以减少髋臼骨折患者的手术时间、术中出血量和输血量, 是一种切实有效的术前规划方式, 值得推广。

【关键词】 髋臼; 关节内骨折; 打印, 三维
DOI: 10.3969/j.issn.1003-0034.2017.07.009

Application of the computer-assisted virtual reduction combined with 3D printing technique in acetabular fractures

WANG Yu-chen, MA Yong, YU Wei-zhong, LI Yun-feng, and LIU Yan-hui. *The First Clinical Medical School of Nanjing University of Chinese Medicine, Nanjing* 210046, *Jiangsu, China*

ABSTRACT　**Objective**: To investigate the computer-assisted virtual reduction combined with 3D printing technique as preoperative planning and assess their therapeutic effects. **Methods**: Thirty-five cases of acetabular fracture treated by internal fixation from March 2011 and March 2014 were retrospectively analyzed. All patients underwent operations with internal fixations implanted. The patients were divided into 2 groups according whether they used the computer-assisted virtual reduction combined with 3D printing technology. Fifteen patients in the digital group included 9 males and 6 females with a mean age of (39.4±8.8) years old ranging from 22 to 58 years old; time from injury to the operation was (8.8±2.0) days; for Letournel-Judet classification, 4 cases were both column fracture, 5 cases were posterior wall fracture, 4 cases were T-fracture, 2 cases were posterior wall with transverse fracture. Twenty cases in the control group included 12 males and 8 females with a mean age of (38.7±13.1) years old ranging from 19 to 59 years old; time from injury to the operation was (8.2±2.3) days; for Letournel-Judet classification, 6 cases were both column fracture, 8 cases were posterior wall fracture, 3 cases were T-fracture, 3 cases were posterior wall with transverse fracture. The volume of intraoperative blood loss and blood transfusion, operative time, satisfaction rate of fracture reduction and excellent and good rate of d'Aubigne Postal function evaluation were compared between the two groups and statistical analysis was conducted. **Results**: All the incisions healed without infection occurred. All the fractures healed without breakage or loosening of plates and screws. There was 1 case of postoperative nerve stimulation symptoms in each group. One patient in the digital group was found necrosis of the femoral head at 6 months after operation. One patient in the control group was found heterotopic ossification at 8 months after operation. All patients were follow-up for 13 to 28 months with an average of 17.6 months. The volume of intraoperative blood loss and blood transfusion in the digital group were

通讯作者: 马勇　E-mail: zhongyi-my@263.net
Corresponding author: MA Yong　E-mail: zhongyi-my@263.net

significantly less than those in the control group ($P<0.05$). The operation time in the digital group was shorter than that in the control group($P<0.05$). The excellent and good rates of fracture reduction were 92.9%(14/15) and 85%(17/20) in the digital group and the control group respectively, and there was no statistical significance ($P>0.05$). The excellent and good rates of d'Aubigne Postal function evaluation were 86.7%(13/15) and 80%(16/20) respectively, and there was no significant difference($P>0.05$). **Conclusion**: The computer-assisted virtual reduction combined with 3D printing technique can reduce the operative time, volume of intraoperative blood loss and blood transfusion in acetabular surgeries for patients with acetabular fractures. The technique is an effective method for preoperative planning, which worth promoting.

KEYWORDS　Acetabulum;　Intra-articular fractures;　Printing, three-dimensional

Zhongguo Gu Shang/China J Orthop Trauma, 2017, 30(7): 627-632　www.zggszz.com

髋臼骨折多由高能量创伤所致，且好发于青年人群[1]。由于髋臼的解剖复杂性，术中显露困难，目前仍是骨科医生的一大挑战[2]。由于髋臼负重区的移位骨折必须得到解剖复位[3]，骨科医生需要了解每个病例的精确病理解剖和骨折信息。近年来，随着数字医学的发展，计算机虚拟复位技术和 3D 打印模型为骨科医生提供了新的术前规划的模式[4-5]。南京中医药大学附属武进中医医院骨伤科从 2011 年以来使用患者的 CT 数据进行三维建模，虚拟复位，将复位后的数据通过 3D 打印转化为实体，并依此进行模拟手术，取得了不错的疗效。本研究旨在比较以计算机虚拟复位和 3D 打印技术的术前规划指导下的数字组和传统手术组的临床疗效。

1　资料与方法

1.1　一般资料与分组

回顾分析 2011 年 3 月至 2014 年 3 月在南京中医药大学附属武进中医医院行手术治疗的髋臼骨折患者，共 35 例。按术前是否应用计算机虚拟复位和 3D 打印技术分为数字组和常规组。数字组 15 例，男 9 例，女 6 例；年龄 22~58 岁，平均(39.4±8.8)岁；受伤至手术时间(8.8±2.0) d；受伤原因：车祸伤 5 例，坠落伤 3 例，砸压伤 7 例；按 Letournel-Judet 分型[6]：双柱骨折 4 例，后壁骨折 5 例，T 型骨折 4 例，后壁伴横行骨折 2 例；合并损伤：休克 3 例，四肢骨折 4 例，肝脾破裂 4 例，颅脑损伤 2 例，泌尿生殖系及肠道损伤 2 例。对照组 20 例，男 12 例，女 8 例；年龄 19~59 岁，平均(38.7±13.1)岁；受伤至手术时间(8.2±2.3) d；受伤原因：车祸伤 4 例，坠落伤 8 例，砸压伤 8 例；按 Letournel-Judet 分型：双柱骨折 6 例，后壁骨折 8 例，T 型骨折 3 例，后壁伴横行骨折 3 例。合并损伤：休克 7 例，四肢骨折 7 例，肝脾破裂 9 例，颅脑损伤 5 例，泌尿生殖系及肠道损伤 7 例。两组基线资料符合正态分布且方差齐性，具有可比性(见表 1)。

1.2　方法

1.2.1　影像学资料采集　采用 64 排 128 层螺旋 CT(Siemens，德国)对患者骨盆进行薄层扫描(<1 mm)，将影像数据以 DICOM 格式导出至 Mimics 16.0(Ma-

表 1　两组髋臼骨折患者术前基线资料的比较

Tab.1　Comparison of preoperative baseline characteristics between two groups of patients with acetabular fractures

组别	例数	性别(例)		年龄($\bar{x}\pm s$，岁)	Letournel-Judet 分型(例)			
		男	女		A 型	B 型	C 型	D 型
数字组	15	9	6	39.4±8.8	4	5	4	2
常规组	20	12	8	38.7±13.1	6	8	3	3
检验值	-	χ^2=0.000		t=0.183	χ^2=5.277			
P 值	-	1.000		0.853	0.153			

组别	例数	致伤原因(例)			合并伤(例)					受伤至手术时间
		车祸伤	坠落伤	砸压伤	a	b	c	d	e	($\bar{x}\pm s$，d)
数字组	15	5	3	7	3	4	4	2	2	8.8±2.0
常规组	20	4	8	8	4	3	5	3	5	8.2±2.3
检验值	-	χ^2=1.772			χ^2=1.193					0.740
P 值	-	0.412			0.879					0.464

注：A 为双柱骨折，B 为后壁骨折，C 为 T 型骨折，D 为后壁伴横行骨折；a 为休克，b 为四肢骨折，c 为肝脾破裂，d 为颅脑损伤，e 为泌尿生殖系及肠道损伤

Note: A is both column fracture, B is posterior wall fracture, C is T-type fracture, D is posterior column with posterior wall fracture; a is shock, b is fracture of limb, c is rupture of the liver and spleen, d is craniocerebral injury, e is injury of urinary and reproductive system and intestine

terialise,比利时)软件中。

1.2.2 三维建模和计算机虚拟复位　使用蒙版编辑功能把骨盆和股骨头进行分离,去除股骨影像;髋臼及骨折块使用区域增长功能,把髋臼整体和具有临床意义的骨折块进行完整分割[7]。在 3D 建模窗口中使用位移和旋转功能将每个骨折块解剖复位。

1.2.3 个体化钢板的制作和钢板预塑型　将复位前和复位后的数据保存为 STL 格式发送至 3D 打印机(华森三维打印研究院有限公司,江苏常州)打印出 1:1 等大的髋臼骨折模型。根据复位前实体模型进一步明确骨折分型、移位程度。通过复位后的实体模型来预估术中复位的效果。委托常州市华森医疗器械公司的工程师根据复位后的建模定制个体化钢板,制作完成后根据复位后的实体模型进一步预塑型,并且在模型上进行模拟置钉等手术操作。同时可以根据实际需要改变钢板原本的螺纹方向,订制专门的加长套筒,从而进一步减少手术操作中造成的医源性损伤,减少手术并发症的发生。

1.3 手术方法

所有患者采用全身麻醉,患者取侧卧位或“漂浮体位”。入路选择根据骨折类型主要有 Kocher-Langenbeck(K-L)入路、髂腹股沟入路以及前后联合入路。数字组采用髂腹股沟入路 4 例,K-L 入路 5 例,髂腹股沟入路联合 K-L 入路 6 例。充分显露髋臼骨折部位后,按照术前计算机虚拟复位和模拟手术所确定的方案,采用骨膜剥离子撬拨、髋臼复位钳复位骨折块,检查关节面的解剖结构恢复满意后,将预塑型钢板进行植入固定。同时可低温消毒骨盆模型,在术中随时比对,检查是否与术前规划一致。常规组采用髂腹股沟入路 6 例,K-L 入路 8 例,髂腹股沟入路联合 K-L 入路 6 例,充分暴露骨折部位,完成骨折复位后,用铝板贴合骨面折弯,然后使用重建锁定钢板依照铝板的形状进行塑型后,实施常规内固定操作。术中常规透视见骨折复位良好,内固定位置及螺钉长度满意,髋关节活动无异常,伤口内留置 1 根或 2 根引流管,逐层缝合伤口。

1.4 术后处理

术后常规使用抗生素 48 h,术后 48 h 内拔出引流管,维持下肢皮牵引 2 周。术后第 2 天开始每日皮下注射低分子肝素,预防深静脉血栓形成,并鼓励患者行股四头肌等长收缩锻炼。术后 2 周撤除皮牵引,开始行髋关节被动屈伸锻炼,并逐步过渡至主动屈伸锻炼。根据复查 X 线片观察骨折愈合情况,通常术后 8 周开始逐步下地负重行走。

1.5 观察项目及方法

观察记录两组患者的术中出血量、输血量和手术时间以及术后并发症情况。采用 Matta[8-9]髋臼骨折复位标准评价骨折复位质量:骨折移位 0~1 mm 为解剖复位,2~3 mm 为良好复位,>3 mm 为不满意复位。

1.6 疗效评价方法

髋关节功能采用 d'Aubigne Postal[10]功能评定,分别从疼痛、运动幅度、步行 3 个方面进行评价,优 18 分,良 15~17 分,一般 13~14 分,差 0~12 分。

1.7 统计学处理

采用 SPSS 19.0 软件(IBM 公司,美国)进行统计学分析,计量资料用($\bar{x}\pm s$)表示,两组患者的年龄、受伤至手术时间、手术时间、术中出血量、输血量、随访时间等计量资料,首先使用 Shapiro-Wilk 检验符合正态分布且方差齐性的,组间比较采用独立样本 t 检验,非正态分布者采用 Mann-Whitney U 秩和检验进行比较。两组患者的性别、骨折分型、致伤原因、合并伤、髋关节功能优良率、骨折复位优良率等计数资料采用卡方检验。以 $P<0.05$ 为差异有统计学意义。

2 结果

2.1 一般随访结果

35 例患者术后获随访,时间 13~28 个月,平均 17.6 个月。数字组和常规组术后随访时间平均分别为(17.8±2.7)和(16.5±1.9)个月,两组间比较差异无统计学意义(t=0.388,P=0.442>0.05)。所有患者切口均 I 期愈合,无切口感染情况发生;骨折均 I 期愈合,无内固定断裂或松动。两组各有 1 例术后出现神经刺激症状,经神经营养药对症处理后症状缓解。常规组 1 例在术后 8 个月复查时发现异位骨化,于术后 22 个月时行手术切除。数字组 1 例在术后 6 个月时发现股骨头坏死,于术后 17 个月时行去除内固定并行全髋关节置换术。典型病例影像资料见图 1。

两组术中出血量、输血量和手术时间见表 2。数字组术中出血量为(640±112) ml,常规组(1 030±287) ml,数字组少于对照组(P<0.05,见表 2);数字组输血量(391±121) ml,常规组为(771±152) ml,数字组少于对照组(P<0.05,见表 2);数字组手术时间为(117±18) min,常规组为(165±24)min,数字组短于对照组,差异有统计学意义(P<0.05,见表 2)。

术后根据 Matta 髋臼骨折复位标准,评价骨折复位满意度,数字组包括优 9 例,良 5 例,中 1 例;常规组包括优 13 例,良 4 例,中 3 例;两组优良率分别为 92.9%(14/15)和 85%(17/20),差异无统计学意义(χ^2=1.068,P=0.301>0.05)。

2.2 髋关节功能优良率

两组末次随访时 d'Aubigne Postal 功能评分结果见表 3,数字组评分 16.9±1.9,优 10 例,良 3 例,一

般 2 例,优良率 86.7%(13/15);常规组评分 16.6±1.4,优 11 例,良 5 例,一般 4 例,优良率 80%(16/20);两组优良率比较差异无统计学意义 (χ^2=0.268, P=0.605>0.05)。

3 讨论

髋臼骨折是严重的关节内骨折，对于有移位的髋臼骨折的治疗原则是进行解剖重建[11],尽可能恢复关节面的平整,并且选用稳定的内固定方式,以期恢复髋臼的生物力学稳定，并且可以让患者进行早期的术后康复锻炼[12]。尽管骨折内固定技术的发展日新月异，但髋臼骨折内固定首选入路和手术复位方式仍然存在较大差异性，每个学者都存在自己的见解[13]。目前基于患者 CT 数据的 3D 打印骨盆模型已经在临床中得到广泛的应用[2,14-15]。这项新的技术

图 1　患者,男,43 岁,诊断为左髋臼骨折、左髋关节后脱位　**1a.** 术前骨盆 X 线片　**1b.** 骨盆 CT 薄层扫描示左髋臼后壁骨折　**1c.** CT 数据在 Mimics16.0 软件中的三维建模　**1d.** 在 Mimics16.0 软件中通过蒙版分割骨块进行虚拟复位后的三维图像　**1e.** 复位后的骨盆图像数据经 3D 打印机打印成实体,将数字钢板在模型上进行精确塑型　**1f, 1g.** 术后 2 d 骨盆 X 线片和三维重建显示左髋臼骨折复位满意，内固定位置良好,无螺钉进入髋臼　**1h.** 术后 14 个月复查骨盆正位 X 线片示骨折愈合良好,未发生股骨头坏死

Fig.1　A 43-year-old male patient with acetabular fracture and posterior dislocation of left hip joint

1a. AP X-ray of pelvis　**1b.** Thin slice CT scanning of pelvis showed posterior wall fracture of acetabulum　**1c.** Three-dimensional virtual model was built by Mimics 16.0 to build with CT data　**1d.** Using mask editing function to segment a fragment of acetabulum and reduce it in Mimics 16.0　**1e.** Printed the model out by 3D printer and pre-bended the plate on the model　**1f, 1g.** Postoperative AP X-ray and CT scans at 2 days showed satisfactory reduction of left hip and no screws were planted into the articular surface of acetabulum　**1h.** Postoperative AP X-ray at 14 months showed good fracture healing and no osteonecrosis of the femoral head was occurred

表 2　两组髋臼骨折患者术中出血量、输血量、手术时间、并发症发生率、骨折复位优良率的比较($\bar{x}\pm s$)

Tab.2　Comparison of the volume of intraoperative bleeding and blood transfusion, operative duration, incidence of complications, and satisfaction rate of reduction between two groups of patients with acetabular fractures($\bar{x}\pm s$)

组别	例数	术中出血量(ml)	输血量(ml)	手术时间(min)
数字组	15	640±112	391±121	117±18
常规组	20	1 030±287	771±152	165±24
t 值	–	4.972	7.953	6.390
P 值	–	0.000	0.000	0.000

表 3　两组髋臼骨折患者术后末次随访时 d`Aubigne Postal 功能评分结果($\bar{x}\pm s$,分)

Tab.3　Results of d`Aubigne Postal score at the final follow-up in two groups of patients with acetabular fractures ($\bar{x}\pm s$, score)

组别	例数	疼痛	运动幅度	步行	总分
数字组	15	5.60±0.73	5.66±0.62	5.73±0.59	16.90±1.90
常规组	20	5.50±0.76	5.60±0.68	5.45±0.76	16.60±1.40
t 值	–	0.390	0.298	1.196	0.268
P 值	–	0.699	0.767	0.240	0.605

可以为外科模拟手术和内固定精准化置入提供新的思路[16]。本研究对计算机辅助下 3D 打印技术是否可以有效提升髋臼骨折手术的临床疗效进行了评估。结果发现,通过应用这些技术,髋臼骨折包括单纯的髋臼后柱骨折、双柱骨折、后壁骨折,横行骨折或者是复杂髋臼骨折都能取得满意的复位，而术前规划通常只需要 2~3 d 的时间完成[17]。术前模拟手术虚拟复位的图像和术后复查的影像学图像能够保持高度一致，可以证明计算机辅助下 3D 打印技术可以为髋臼骨折提供精确的指导[18-19],同时能够准确地选择手术入路,节省手术时间,减少术中出血,提高复位满意率并且降低骨折并发症发生率。

虚拟手术包括 3 个步骤,包括图像的分割、骨折复位和内固定虚拟置入[20]。图像的分割是虚拟手术中最关键的环节，骨折的 3D 可视化呈现是判断骨折分型和选择合理手术入路的必由之路[21]。本研究发现如何准确地将股骨头的影像从整体中分离出去对髋臼图像的建模十分重要，因为股骨头图像会和一些髋臼骨折块重叠,在分离过程中要仔细的观察,否则会遗漏骨折信息,严重的时候影响手术操作。

3D 打印技术最开始是在工业设计中使用的,现在已经扩展到包括医疗的各个行业。这项技术由于其易用性已经在骨科业界得到推广[22]。本研究通过比较传统手术与新型手术方式的手术时间、术中出血量、输血量、髋关节功能优良率、骨折复位满意率发现,在 3D 打印模型上对钢板进行预弯后,实际手术中钢板可以几乎完美的贴合复位后的骨折断面,减少了术中反复折弯钢板的时间，同时出血量和输血量也因手术时间的缩短而减少。由于术前准确的模拟手术,充分了解了各个骨折块之间的空间关系,大大简便了复位的过程,提升的骨折复位的质量,同时降低了并发症的发生。

虽然从目前的临床数据来看数字组的效果显著，但是仍缺乏长期随访结果。除此之外，由于 Mimics 软件的 3D 建模仅对骨骼有较高的清晰度,缺乏软组织的数据,无法考虑血管、神经的走行,所以螺钉的方向还需要在术中斟酌。而且钢板的制作都是由工程师来完成的，但是这部分人缺乏医学背景,有时设计的钢板超出了实际所需暴露的范围,造成术中操作的困难,影响手术效果。所以临床医师与器械工程师之间的沟通至关重要，要让工程师明白固定的范围,从而达到满意的设计。

综上所述，计算机模拟手术结合 3D 打印技术帮助临床骨科医师更好的理解局部的病理解剖,提供完整的骨折信息,完成良好的术前规划,以实现更加完美的手术效果。这些技术对于髋臼骨折来说是治疗方法上的提升，并且不仅能够使主刀医生在手术中游刃有余,同时助手也可以做到心中有数,更加有效的配合手术完成。

参考文献

[1] Dunet B, Tournier C, Billaud A, et al. Acetabular fracture: long-term follow-up and factors associated with secondary implantation of total hip arthroplasty[J]. Orthop Traumatol Surg Res, 2013, 99(3): 281-290.

[2] Zeng C, Xiao J, Wu Z, et al. Evaluation of three-dimensional printing for internal fixation of unstable pelvic fracture from minimal invasive para-rectus abdominis approach: a preliminary report[J]. Int J Clin Exp Med, 2015, 8(8): 13039-13044.

[3] 章云童,王攀峰,张春才. 涉及臼顶负重区髋臼骨折的诊疗与对策[J]. 中国骨伤, 2011, 24(2): 123-127.
ZHANG YT, WANG PF, ZHANG CC. Management of weight bearing area fracture of acetabulum[J]. Zhongguo Gu Shang/China J Orthop Trauma, 2011, 24(2): 123-127. Chinese with abstract in English.

[4] Maini L, Sharma A, Jha S, et al. Three-dimensional printing and patient-specific pre-contoured plate: future of acetabulum fracture fixation[J]. Eur J Trauma Emerg Surg, 2016. [Epub ahead of print].

[5] 周东生. 髋臼骨折的治疗进展及思考[J]. 中国骨伤, 2016, 29(4): 293-297.
ZHOU DS. Progress and thinking on the treatment of the acetabular fractures[J]. Zhongguo Gu Shang/China J Orthop Trauma, 2016, 29(4): 293-297. Chinese.

[6] Letournel E. Acetabulum fractures: classification and management

[J]. Clin Orthop Relat Res, 1980, (151): 81–106.

[7] Balaya V, Uhl JF, Lanore A, et al. 3D modeling of the female pelvis by Computer-Assisted Anatomical Dissection: Applications and perspectives[J]. J Gynecol Obstet Biol Reprod (Paris), 2016, 45(5): 467–477.

[8] Matta JM, Tornetta P 3rd. Internal fixation of unstable pelvic ring injuries[J]. Clin Orthop Relat Res, 1996, (329): 129–140.

[9] Matta JM. Operative treatment of acetabular fractures through the ilioinguinal approach. A 10-year perspective[J]. Clin Orthop Relat Res, 1994, (305): 10–19.

[10] Matta JM. Fractures of the acetabulum: accuracy of reduction and clinical results in patients managed operatively within three weeks after the injury[J]. J Bone Joint Surg Am, 1996, 78(11): 1632–1645.

[11] Zhang S, Su W, Luo Q, et al. Measurement of the "safe zone" and the "dangerous zone" for the screw placement on the quadrilateral surface in the treatment of pelvic and acetabular fractures with Stoppa approach by computational 3D technology[J]. Biomed Res Int, 2014, 2014: 386950.

[12] Zhuang Y, Cao S, Lin Y, et al. Minimally invasive plate osteosynthesis of acetabular anterior column fractures using the two-incision minimally invasive approach and a preshaped three dimension plate[J]. Int Orthop, 2016, 40(10): 2157–2162.

[13] Li BF, Zhang Y, Tai GL, et al. Application of 3D digital orthopedic techniques in treatment of acetabular fracture[J]. Nan Fang Yi Ke Da Xue Xue Bao, 2016, 36(7): 1014–1017.

[14] 胡维界, 刘峰, 张军钰. 计算机辅助设计与快速成形技术在复杂髋臼骨折切开复位内固定术中的应用[J]. 中国骨伤, 2016, 29(4): 302–305.
HU WJ, LIU F, ZHANG JY. Application of computer-aided design and rapid prototyping for open reduction and internal fixation of complex acetabular fractures[J]. Zhongguo Gu Shang/China J Orthop Trauma, 2016, 29(4): 302–305. Chinese with abstract in English.

[15] Wu XB, Wang JQ, Zhao CP, et al. Printed three-dimensional anatomic templates for virtual preoperative planning before reconstruction of old pelvic injuries: initial results[J]. Chin Med J (Engl), 2015, 128(4): 477–482.

[16] Duncan JM, Nahas S, Akhtar K, et al. The use of a 3D printer in pre-operative planning for a patient requiring acetabular reconstructive surgery[J]. J Orthop Case Rep, 2015, 5(1): 23–25.

[17] 李涛, 陈卓夫, 龚辉, 等. 3D 打印技术在复杂髋臼骨折术中的初步临床应用[J]. 中国骨与关节损伤杂志, 2016, 31(4): 387–388.
LI T, CHEN ZF, GONG H, et al. Preliminary application of 3D printing technique for complex acetabular fractures [J]. Zhongguo Gu Yu Guan Jie Sun Shang Za Zhi, 2016, 31(4): 387–388. Chinese.

[18] 李佳兵, 项舟. 数字化仿真技术在髋臼前柱安全置钉的研究[J]. 中国临床解剖学杂志, 2016, 34(4): 397–401.
LI JB, XIANG Z. The study of safe lag screw placement in the anterior column of acetabulum by the digital simulation technique [J]. Zhongguo Lin Chuang Jie Pou Xue Za Zhi, 2016, 34 (4): 397–401. Chinese.

[19] 王正坤, 蔡贤华, 兰生辉, 等. 髋臼方形区安全置钉的数字化测量研究[J]. 中国矫形外科杂志, 2016, 24(8): 739–744.
WANG ZK, CAI XH, LAN SH, et al. Digital measurement of safe screw placement in the quadrilateral plate of the acetabulum[J]. Zhongguo Jiao Xing Wai Ke Za Zhi, 2016, 24(8): 739–744. Chinese.

[20] Zeng C, Xing W, Wu Z, et al. A combination of three-dimensional printing and computer-assisted virtual surgical procedure for preoperative planning of acetabular fracture reduction[J]. Injury, 2016, 47(10): 2223–2227.

[21] Chana-Rodriguez F, Mananes RP, Rojo-Manaute J, et al. 3D surgical printing and pre contoured plates for acetabular fractures[J]. Injury, 2016, 47(11): 2507–2511.

[22] 罗强, 刘德荣, 方欣硕, 等. 3D 打印技术在矫形外科的应用[J]. 中国修复重建外科杂志, 2014, 28(03): 268–271.
LUO Q, LIU DR, FANG XS, et al. Application of three-dimensional printing technique in orthopaedics[J]. Zhongguo Xiu Fu Chong Jian Wai Ke Za Zhi, 2014, 28(3): 268–271. Chinese.

(收稿日期: 2017–02–20　本文编辑: 王玉蔓)

广告目次

1. 曲安奈德注射液(昆明积大制药股份有限公司) …… (封 2)
2. 腰痛宁胶囊(颈复康药业) …… (对封 2)
3. 金乌骨通胶囊(贵州盛世龙方制药股份有限公司) …… (对中文目次 1)
4. 青鹏软膏(西藏奇正藏药股份有限公司) …… (封底)

·临床研究·

应力性骨折影像学诊断及临床应用价值

石冬,刘志,杜天会,杨东奎,郑雷
(解放军 251 医院放射科,河北　张家口　075000)

【摘要】 **目的**:探讨应力性骨折的影像学表现,以提高对该病的早期诊断、早期治疗。**方法**:回顾性分析 336 例应力性骨折患者的 DR、CT、MRI 影像学资料, 采用卡方检验对比分析 3 种检查方法对应力性骨折早期诊断率。**结果**:DR、CT、MRI 检查的早期诊断率分别为 70.83%(238/332)、55.93%(66/118)、73.61%(53/72), 三者比较差异有统计学意义(χ^2=10.15 P=0.006),DR 检查早期诊断率高于 CT(χ^2=8.765 P=0.003),DR 检查与 MR 比较差异无统计学意义(χ^2=0.224 P=0.636)。**结论**:DR 和 MRI 对应力性骨折均有较好诊断能力,CT 检查对应力性骨折的早期诊断帮助不大,DR 检查经济、方便,是应力性骨折的首选检查方法,MR 是应力性骨折的首选补充检查手段,可提高应力性骨折的早期诊断,为临床提供影像学诊断依据,使应力性骨折得到早期干预和治疗。

【关键词】 骨折,应力性; 数字放射照相术; 计算机体层摄影; 磁共振成像
DOI:10.3969/j.issn.1003-0034.2017.07.010

Clinical application value and imaging diagnosis of stress fracture

SHI Dong, LIU Zhi, DU Tian-hui, YANG Dong-kui, and ZHENG Lei. The Radiology Department of PLA 251st Hospital, Zhangjiakou 075000, *Hebei, China*

ABSTRACT **Objective**: To discuss the imaging findings of stress fracture, in order to improve the ability of early diagnosis and early treatment of this disease. **Methods**: The DR, CT and MRI imaging data of 336 cases of stress fracture from January 2010 to January 2016 were analyzed retrospectively. Early diagnosis ratio in stress fractures by three methods were analyzed using χ^2-test. **Results**: Early diagnosis ratio of three methods as follow: DR was 70.83%(238/332), CT was 55.93%(66/118), and MRI was 73.61%(53/72). There was statistical significance among three methods (χ^2=10.15, P=0.006), the early diagnosis ratio of DR was higher than CT (χ^2=8.765, P=0.003) and there was no statistical significance between DR and MRI (χ^2=0.224, P=0.636). **Conclusion**: DR and MRI have better diagnosis of stress fractures while CT is not helpful in the early diagnosis. DR examination is preferred method due to its economical and convenient. MR is the important complement means, which can improve the early diagnosis ratio and provide imaging diagnosis basis for the clinical, so that the disease get early intervention and treatment.

KEYWORDS Fractures, stress; Digital radiography; Computer tomography(CT); Magnetic resonance imaging (MRI)
Zhongguo Gu Shang/China J Orthop Trauma, 2017, 30(7): 633-637　www.zggszz.com

应力性骨折(stree fracture, SF)又称疲劳性骨折,以往多见于新入伍士兵,近年来于随着我国肥胖超体重人比例的增加以及全民对跑步健身的热爱,应力性骨折成为了常见病、多发病。因此应力性骨折的早期影像学诊断可为临床提供诊断依据, 使应力性骨折得到早期干预和治疗。笔者回顾性分析了 2010 年 1 月至 2016 年 1 月 336 例确诊为应力性骨折患者的影像学资料, 旨在提高对应力性骨折的早期影像学诊断。

1　材料与方法

1.1　一般材料

本组 336 例,其中男 296 例,女 40 例;年龄 16~53 岁,平均 22.5 岁。患者表现大量运动后出现肢体局部疼痛,不敢活动或活动后疼痛加剧。192 例为新入伍士兵,39 例为 2 年以上军龄的职业军人, 均参加高强度军事训练史;56 例为中学生, 因参加体能过标有超强度体能训练史;49 例为入门级马拉松爱好者,均为首次完成半程或全程马拉松后出现症状。336 例患者中有 98 例为肥胖超体重者。患者从出现症状到医院就医的时间为 3 d~2.5 个月,平均 25 d。

1.2　检查方法

336 例患者均行 DR 检查; 其中有 118 例行 CT 检查,72 例行 MRI 检查;DR 检查使用锐珂 DIRECT-VIEW DR 7500 数字化摄影系统摄影或西门子 Ysio Max 摄影系统;CT 扫描使用 GE 公司 Light speed volume 64 排螺旋 CT 检查;MRI 扫描使用 GE Signa HDxt 3.0T 双梯度全身磁共振成像系统检查。

1.3　影像学诊断标准

应用刘志[1]在影像学上将应力性损伤分为 6 级

通讯作者:石冬　E-mail:zjkshidong@sina.com
Corresponding author: SHI Dong　E-mail: zjkshidong@sina.com

的标准进行诊断：Ⅰ级，肌肉损伤；Ⅱ级，肌肉、骨外膜损伤、小骨丘(骨膜增生反应)；Ⅲ级，肌肉、骨外膜内膜及骨髓损伤、小骨丘；Ⅳ级，肌肉、骨外内膜损伤，骨小梁紊乱、断裂(骨折线不明显)、骨痂；Ⅴ级，Ⅳ的基础上，加明显骨折线(可为不全骨折)及明显骨痂形成；Ⅵ级，愈合吸收期骨痂为主。Ⅰ-Ⅳ级一般仅休息则可愈合，尤其前Ⅰ-Ⅱ级。在诊断方面，Ⅱ-Ⅲ级 X 线可发现，此阶段在骨外膜损伤期 3~14 d，在Ⅳ-Ⅵ级时 X 线均可发现；MRI 在损伤Ⅰ-Ⅳ级均敏感。其中Ⅰ-Ⅲ级为早期应力性损伤。

1.4　统计学处理

采用 SPSS 17.0 软件对所得数据进行统计分析，计数资料以检查例数和率(%)表示，采用卡方检验进行比较。以 $P<0.05$ 为差异有统计学意义。

2　结果

2.1　临床诊断

DR 检查 336 例患者均诊断为应力性骨折，其中分级标准诊断Ⅱ级 196 例、Ⅲ级 42 例，共 238 例为早期应性骨折；CT 检查 118 例，分级标准诊断Ⅱ、Ⅲ级 66 例；MRI 检查 72 例，分级标准诊断Ⅰ、Ⅱ、Ⅲ级 53 例(见表 1)。所有早期诊断患者经休息及对症治疗达到Ⅰ期愈合。DR、CT、MRI 检查的早期诊断率分别为 70.83%(238/332)、55.93%(66/118)、73.61%(53/72)，三者比较差异有统计学意义(χ^2=10.15，P=0.006)，两两比较 DR 检查早期诊断率高于 CT(χ^2=8.765，P=0.003)，DR 检查与 MR 相比较差异无统计学意义(χ^2=0.224，P=0.636)。

2.2　数字化 X 线摄影(DR)表现

238 例早期应力性骨折患者均未见骨折线，但可见局部骨膜增生表现(图 1-4)，骨膜增生表现为平行状或呈丘状，即“灰皮质征”(图 1、2)；63 例见一侧骨皮质断裂，同时伴髓腔内横行致密带，35 例表现为横行骨折线(图 4)；病变经治疗愈合表现一侧局限性骨皮质增厚，且骨皮质表现光滑(图 3)。

2.3　CT 表现

118 例行 64 排 CT 检查(图 5-8)，其中 34 例显示骨膜反应(图 5，8)；32 例显示髓腔内见横行致密带(图 6，7)，33 例骨显示小梁断裂(图 7)，19 例显示骨皮质骨折(图 8)。

2.4　MRI 表现

72 例患者行 MRI 检查(图 9-14)，病变主要为骨内、外膜充血水肿、骨髓损伤及肌肉损伤，45 例 MRI 表现为骨髓腔近皮质处及邻近肌肉内的斑片状长 T1 长 T2 信号(图 9)，8 例仅有肌肉内片状长 T1 长 T2 信号，STIR 和 DWI 成像病灶亦表现为高信号(图 11，12)；19 例 DR 或 CT 显示骨折线患者，MRI 可显示骨内线样线长 T1 短 T2 信号，STIR 成像见横行或斜行的低信号影贯穿一侧或双侧骨皮质并累及骨髓(图 13，14)。

3　讨论

应力性骨折是长期、反复、轻微的直接或间接外力集中在骨骼的某一点引发的骨折，特征是骨的破坏与修复同时进行[2]，是常见运动训练伤之一，是军队最常见的训练伤。应力性骨折的发生可能与以下几个因素有关。(1)体型因素：体型较大的人或体型与所从事体育运动不相配的人易发生应力性骨折。(2)体质因素：不喜运动者开始参加体育运动时或运动员经长期休息后重返运动场时易发生应力性骨折。(3)训练不当因素：在训练中突然增加运动负荷、身体状况不太好的情况下进行训练或训练、休息比例不当，使损伤没有足够的时间来恢复，易发生应力性骨折。(4)鞋的因素：如果跑鞋质量较差，太小或太破旧，吸收应力的作用降低，容易增加骨折发生率。(5)场地因素：在较硬的地面如水泥地、柏油地在进行运动可增加应力性骨折的发生率。(6)解剖结构畸形因素：如两腿力线不正或长度不等、股骨颈前倾角过大、膝内翻或外翻、跟骨内旋或外旋、扁平足、前足内翻等均可引起应力分布不均[3]。应力性骨折临床特点表现为局部疼痛，活动受限，活动后加重，休息可好转，无夜间痛。局部可有轻度肿胀和压痛，应力试验阳性。

3.1　影像学表现

3.1.1　数字化 X 线摄影表现　X 线片是应力性骨折首选的影像检查方法，在出现相关症状和体征 1~3 周后，早期表现局限性骨膜增生，呈层状或丘状，发生在胫骨者，称为“灰皮质征”，以往此征象不易引起重视，此表现为应力性损伤Ⅱ级；病情再发展表现为骨小梁中断，骨髓腔内见边缘模糊的垂直与骨皮

表 1　应力性损伤 DR、CT、MRI 早期分级诊断结果比较[例(%)]

Tab.1　Comparison of early diagnosis results of DR, CT and MRI in stress injury [case(%)]

检查方法	例数	Ⅰ级	Ⅱ级	Ⅲ级	Ⅳ级	Ⅴ级	Ⅵ级
DR	336	0(0.00)	196(58.33)	42(12.5)	63(18.75)	35(10.42)	0(0.00)
CT	118	0(0.00)	34(28.81)	32(27.12)	33(27.97)	19(16.10)	0(0.00)
MR	72	8(11.11)	36(50.00)	9(12.50)	19(26.39)	0(0.00)	0(0.00)

图 1,2　胫腓骨侧位片显示胫骨上段后侧可见丘状骨膜反应“灰皮质征”　**图 3**　与图 2 为同一患者,男,24 岁,诊断应力性骨折Ⅲ级,经制动,并休息 3 个月复查胫腓骨侧位 X 线片,显示胫骨近端后侧局部骨皮质增厚,表面光滑　**图 4**　足斜位 X 线片显示第 3 跖骨局部骨膜反应,并可见横行骨折线

Fig.1,2　Tibiofibular lateral X-ray showed the posterior tibial colliculus periosteal reaction as "gray cortex sign"　**Fig.3**　The same patient as figure 2, male, 24 years old, diagnosed stress fracture of grade Ⅲ, after restraint and rest for 3 months, tibiofibular lateral X-ray showed the proximal tibial cortical thickening with smooth surface　**Fig.4**　Foot obliqu X-ray showed the third metatarsal local periosteal reaction, and transverse fracture can be seen

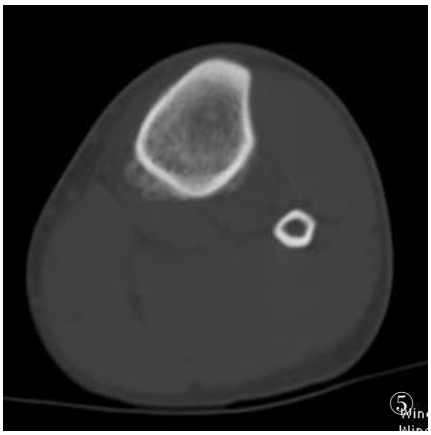

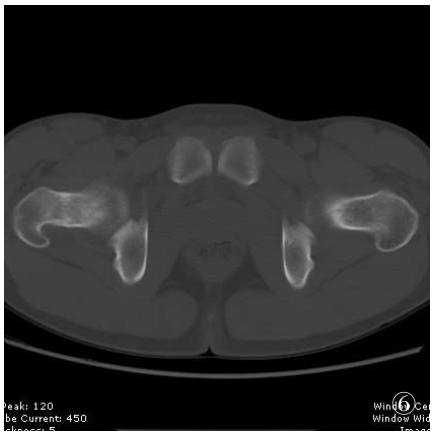

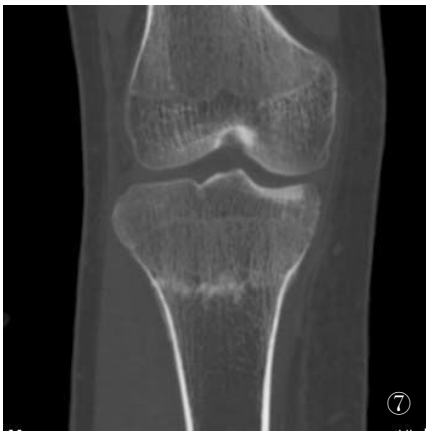

图 5　胫腓骨轴位 CT 示胫骨局部骨皮质模糊及骨膜增生　**图 6**　骨盆轴位 CT 示右股骨颈髓腔内见垂直于骨皮质的致密带　**图 7**　膝关节 MRP 重建显示胫骨近端骨小梁断裂,髓腔内横行致密带　**图 8**　胫骨 MPR 重建显示胫骨上段局部骨膜反应,并可见骨折线,邻近软组织肿胀。

Fig.5　Tibiofibula axial X-ray showed local tibia periosteal hyperplasia　**Fig.6**　Pelvis axial X-ray showed a dense band in right femur neck perpendicular to the cortical bone　**Fig.7**　MRP reconstruction of the knee showed proximal tibial trabecular dislocation, intramedullary transverse band　**Fig.8**　Reconstruction of the tibial MPR showed local periosteal reaction of tibia, with visible fracture line and adjacent soft tissue swelling

图 9–11　MRI 肌肉及髓腔内片状长 T1WI 长 T2WI 信号，边缘模糊，STIR 双胫骨髓腔及周围肌肉内亦可见多发斑片状高信号影　**图 12**　DWI 轴位见胫骨髓腔内及对应处骨皮质旁肌肉内见不规则高信号影　**图 13，14**　STIR 可见髓腔内高信号影，骨折线呈低信号改变

Fig.9–11　MRI showed muscle and intramedullary lamellar long T1 T2 signal, with unsharpness edge, STIR double tibial medullary cavity and the surrounding muscles has multiple patchy high signal　**Fig.12**　DWI axial view showed tibial medullary cavity and corresponding muscle with irregular high signal　**Fig.13, 14**　STIR showed a high signal in the medullary cavity and a low signal in the fracture line

质的带状致密影，并骨内膜、外膜的轻微增生，此表现为应力性损伤Ⅲ、Ⅳ级；中期可见明显的骨折线，表现为一侧骨皮质的线样低密度影，或垂直于骨皮质的线样低密度影，此表现为应力性损伤Ⅴ级；晚期由于骨折以修复为主，骨皮质处可大量骨痂形成或边缘光滑的骨皮质增厚，此为应力性损伤Ⅵ级。

3.1.2　CT 表现　由于多排多层 CT 的广泛应用，且 CT 密度分辨率高，CT 扫描能清楚的显示骨小梁断裂及骨膜增生的程度及其形态，多排多层 CT 通过 MPR 矢状骨及冠状面重建可清晰显示骨折线等。

3.1.3　MRI 表现　MRI 检查为多参数、多序列成像，对应力性骨折的早期诊断和对应力性骨损伤的愈合评估敏感性、特异性高，是应力性骨折最好的检查方法，可在 DR、CT 检查未出骨质改变时，就能显示骨髓和肌肉的异常信号。在病变早期 MRI 表现为肌肉、骨膜、骨髓边缘模糊的片状长 T1 和长 T2 信号，在 STIR 和 DWI 表现为边缘模糊的片状的高信号影，代表骨小梁的微细骨折和局部髓腔的出血；在病变早期未进行干预，仍继续进行大量活动或训练，病变部位出现骨折线，表现为骨皮质或髓腔内长 T1 和短 T2 信号的骨折线。在应力性骨损伤愈合的晚期病例中，MRI 见髓腔信号减轻、范围缩小或消失，特别是在 STIR 和 DWI 上，预示病情的好转或愈合[4]。

3.2　鉴别诊断

应力性骨折为常见病、多发病，需与骨肉瘤、硬化性骨髓炎、骨样骨瘤、良性骨皮质增生等病变鉴别[1,5]。(1)骨肉瘤临床上疼痛表现为静息痛和夜间痛，在 DR、CT 和 MRI 均可见骨质破坏、软组织肿块、放射状骨膜反应及 Codman 三角等影像学表现；而应力性骨折无论在哪一级均无上述临床表现和影像学表现。(2)中晚期应力性损伤应与硬化性骨髓炎及骨样骨瘤相鉴别，硬化性骨髓炎表现为骨皮质和髓腔内斑片状不规则增生硬化，髓腔变窄，MRI 显示髓腔内斑片状高信号区，而应力性骨折则表现为局部特骨皮质增生硬化，髓腔内骨膜增生表现为与骨皮质相连的横行低信号带。(3)骨样骨瘤虽也表现为局部骨皮质增厚和髓腔内大片水肿区，可在增厚骨皮质中有高信号瘤巢，骨皮质常连续，应力性骨折则

可见骨皮质中断或表现为骨折愈合表现，可与之相鉴别。

总之，应力性骨折是最常见的运动伤。由于 DR 检查设备已普及到乡镇卫生院及军队卫生队等基层医疗机构，且检查费用低、检查方便，辐射剂量低于 CT[6]，是本病的诊断及筛查的首选影像学检查，绝大多数病例经 DR 检查，可在早期做出诊断，不需要进一步影像学检查；MRI 可在 X 线检查未出骨质改变时，骨髓腔及周围软组织就有相应的信号改变，对于 X 线表现阴性而有临床症状的患者或 X 线不能确诊的病例，可进一步 MRI 检查，为临床早期诊断疲劳骨折提供可靠的影像学资料，使其在早期得到有效的干预和治疗，达到 Ⅰ 期愈合[7]。

参考文献

[1] 刘志. 应力性骨折早期影像学分析[J\CD]. 中华临床医师杂志(电子版), 2014, 8(18): 3296-3302.
LIU Z. Early imaging analysis of stress hone injury[J\CD]. Zhong Hua Lin Chuang Yi Shi Za Zhi(Dian Zhi Ban), 2014, 8(18): 3296-3302. Chinese.

[2] 陈翼, 李春梅, 马黎明, 等. 应力性骨折的多种影像诊断评价[J]. 中国骨伤, 2008, 21(5): 385-386.
CHEN Y, LI CM, MA LM, et al. Evaluation of imaging diagnosis of stress fracture[J]. Zhongguo Gu Shang/China J Orthop Trauma, 2008, 21(5): 385-386. Chinese with abstract in English.

[3] 闵重函, 周瑛, 张洪美, 等. 股骨上端表面压应力和折弯应力的生物力学研究[J]. 中国骨伤, 2015, 28(7): 643-647.
MIN ZH, ZHOU Y, ZHANG HM, et al. Biomechanical research on upper femur with vertical and bending stress[J]. Zhongguo Gu Shang/China J Orthop Trauma, 2015, 28(7): 643-647. Chinese with abstract in English.

[4] 陈小余, 周开渝, 肖红, 等. MRI 诊断应力骨折 24 例[J]. 重庆医学, 2010, 39(5): 1061.
CHEN XY, ZHOU KY, XIAO H. MRI findings in diagnosis of stress fracture[J]. Chong Qing Yi Xue, 2015, 28(7): 643-647. Chinese.

[5] 张富军, 杨东奎. 胫骨上段疲劳骨折影像分析[J]. 中国骨伤, 2009, 22(11): 807-808.
ZHANG FJ, YANG DK. Imaging analysis of fatigue fracture in superior segment of tibia[J]. Zhongguo Gu Shang/China J Orthop Trauma, 2009, 22(11): 807-808. Chinese with abstract in English.

[6] 诸静其, 汤光宇. 疲劳性骨折的医学成像研究进展[J]. 国际医学放射学杂志, 2014, 37(3): 263-267.
ZHU JQ, TANG GY. Imaging progresses in fatigue fracture[J]. Guo Ji Yi Xue Fang She Xue Za Zhi, 2014, 37(3): 263-267. Chinese.

[7] 张德桂. 腕舟状骨疲劳骨折 3 例[J]. 中国骨伤, 2006, 19(12): 721.
ZHANG DG. Fatigue fracture of os centrale capi a report of 3 cases [J]. Zhongguo Gu Shang/China J Orthop Trauma, 2006, 19(12): 721. Chinese with abstract in English.

(收稿日期: 2017-01-20　本文编辑: 王玉蔓)

·读者·作者·编者·

本刊关于参考文献著录的要求

按 GB/T 7714-2015《信息与文献 文后参考文献著录规则》采用顺序编码著录，依照其在文中出现的先后顺序用阿拉伯数字标出，并将序号置于方括号中，排列于文后。中文参考文献要求用英汉双语著录；用汉语拼音书写的人名，姓全大写，其名缩写，取每个汉字拼音的首字母；刊名用汉语拼音拼写。参考文献中的作者，1~3 名全部列出，3 名以上只列前 3 名，后加“，等”。外文期刊名称用缩写，以 Index Medicus 中的格式为准。每条参考文献均须著录起止页。①期刊：[序号]作者.题名[J].刊名，年，卷(期)：起止页码. ②专著：[序号] 著者.书名 [M].版次.出版地：出版者，出版年：起止页码. ③专著中析出文献：[序号]作者.题名[M]//编者.书名.版次.出版地：出版者，出版年：起止页码.

《中国骨伤》杂志社

·临床研究·

移位的耻骨下支骨折与骨盆后环损伤关系的临床观察

张梅刃,蒋际钊
(广东省中医院珠海医院骨伤三科,广东　珠海　519015)

【摘要】 **目的**:探讨移位耻骨下支骨折和骨盆后环损伤之间关系。**方法**:回顾性研究 2012 年 8 月至 2015 年 8 月就诊且有完整资料的 51 例耻骨支骨折患者,男 27 例,女 24 例;年龄 9~90 岁,平均(49.1±19.0)岁;受伤到就诊时间从 0.3~48 h,平均 10.1 h;Tile 骨盆骨折分型:A 型 28 例,B 型 17 例,C 型 6 例;详细评估患者 X 线片和 CT 影像学资料,明确是否合并骨盆后环损伤;同时将耻骨支骨折分为耻骨下支移位组、耻骨下支无移位组、耻骨上支移位组和耻骨上支无移位组,确定各组合并骨盆后环损伤比率并进行比较。**结果**:26 例患者存在耻骨下支移位骨折,均发现骨盆后环损伤;20 例患者存在耻骨下支无移位骨折,6 例(30%)合并骨盆后环损伤;28 患者存在耻骨上支移位骨折,22 例(78.5%)合并骨盆后环损伤;12 例患者存在耻骨上支无移位骨折,5 例(41.6%)合并骨盆后环损伤;合并骨盆后环损伤比率方面,移位耻骨下支骨折组与无移位耻骨下支骨折组比较,两组差异有统计学意义(P=0.028 8<0.05);与耻骨上支无移位骨折组和移位骨折组比较,差异均无统计学意义(P=0.055 8>0.05;P=0.168 3>0.05),但合并骨盆后环损伤比率均明显高于两组(100% vs 41.6%,78.5%)。**结论**:移位的耻骨下支骨折合并出现骨盆后环损伤率最高,往往提示骨盆后环损伤可能,移位的耻骨下支骨折是骨盆后环损伤的间接证据。

【关键词】 骨盆;　耻骨下支;　骨盆后环;　骨折;　创伤和损伤
DOI:10.3969/j.issn.1003-0034.2017.07.011

Clinical study on the relationship between the displaced fracture of the inferior ramus of pubis and the posterior pelvic ring injury

ZHANG Mei-ren and JIANG Ji-zhao. Department of Orthopaedics, Zhuhai Hospital of Guangdong Province Hospital of TCM, Zhuhai 519015, *Guandong, China*

ABSTRACT　**Objective**: To investigate relation between displaced inferior ramus fractures and posterior pelvic ring injury. **Methods**: From August 2012 to August 2015, 51 patients of pubic ramus fractures with complete record were retrospective reviewed including 27 males and 24 females with an average age of (49.1±19.0) years old ranging from 9 to 90 years old. The time from injury to treatment ranged from 0.3 to 48 hours with an average of 10.1 hours. According to Tile classification of pelvic fractures, 28 cases were type A, 17 cases were type B, 6 cases were type C. Pelvic radiographs and computed tomography scans were detailed and evaluated for whether there were posterior pelvic ring injury, meanwhile pubic rami fractures were divided into 4 groups as follow: displaced inferior ramus fractures group, undisplaced inferior ramus fractures group, displaced superior ramus fractures group, undisplaced superior ramus fractures group; the incidence rate of association of posterior pelvic ring injury was determined and compared. **Results**: Twenty-six patients had displaced inferior ramus fractures, all of them (100%) were combined with posterior pelvic ring injury. Twenty patients had undisplaced inferior ramus fractures, 6 of them (30%) were combined with posterior pelvic ring injury. Twenty-eight patients had displaced superior ramus fractures, 22 of them (78.5%) were combined with posterior pelvic ring injury. Twelve patients had displaced superior ramus fractures, 5 of them (41.6%) were combined with posterior pelvic ring injury. Compared with undisplaced inferior ramus fractures group, there was statistic difference (P=0.028 8<0.05) on the incidence rate of posterior pelvic ring injury, there were no statistic difference (P=0.055 8>0.05; P=0.168 3>0.05) while compared with other undisplaced superior ramus fractures group and displaced superior ramus fractures group, but the incidence rate of association with posterior pelvic ring injury much higher than both of two groups (100% vs 41.6%, 78.5%). **Conclusion**: Displaced inferior pubic ramus fractures have the highest incidence rate of association with posterior pelvic ring injury, frequently prompted injury to the posterior pelvis. Displaced inferior ramus fractures were an indirect evidence of posterior pelvic injury.

KEYWORDS　Pelvis;　Inferior ramus of pubis;　Posterior pelvic ring;　Fractures;　Wounds and injuries
Zhongguo Gu Shang/China J Orthop Trauma, 2017, 30(7): 638-642　www.zggszz.com

通讯作者:张梅刃　E-mail: zhangmeiren@aliyun.com
Corresponding author: ZHANG Mei-ren　E-mail: zhangmeiren@aliyun.com

骨盆前部损伤,尤其是耻骨支骨折,在创伤患者中并不少见,高龄合并骨质疏松的患者中更为多见。由于骨盆是环形的骨性结构，因此骨盆损伤时很少出现单独的前环或单独的后环损伤。对多数骨盆创伤的患者来说，骨盆环的多处损伤在临床中并不少见。Pennal 等[1]最先报道了骨盆前部损伤往往伴随后部损伤的现象,Scheyerer 等[2]描述了一系列有耻骨支骨折患者，发现 96.8%在 CT 扫描发现后环损伤。为探讨耻骨下支骨折和骨盆后环损伤是否存在一定联系，本文对自 2012 年 8 月至 2015 年 8 月我院门急诊就诊耻骨支骨折患者资料进行系统回顾分析,现报告如下。

1　资料与方法

1.1　病例选择

诊断标准：移位耻骨下支骨折的标准为可在骨盆正位片识别的耻骨下支骨折[3]。并且把位于耻骨联合或耻骨干部位也归类为耻骨下支骨折，但耻骨下支根部因靠近髋臼并不归类为耻骨下支骨折。后环损伤是指:骶骨经椎间孔骨折、韧带相关的撕脱骨折、骶骨侧块压缩骨折[2]。本研究把骶骨骨折、骶髂关节移位或延伸到骶髂关节的髂骨骨折都定位为后环损伤。后环损伤需手术固定或 Tile C 型损伤中需优先固定患者被认为不稳定后环损伤。纳入标准:(1)符合上述诊断标准;(2)有完整病历资料及 X 线、CT 或 MRI 影像学资料，能准备评估移位耻骨下支骨折和骨盆后环损伤之间关系。排除标准:(1)病理性骨折;(2)耻骨联合分离脱位;(3)资料不全无法评估;(4)神志不清或精神异常不能听从或配合患者。

1.2　一般资料

最后纳入研究的有完整资料患者共 51 例,男 27 例,女 24 例;年龄 9~90 岁,平均(49.1±19.0)岁;受伤机制:平地跌伤 14 例,车祸伤 10 例,高处跌落伤 22 例,重物砸伤 4 例,受伤机制不详 1 例;受伤到就诊时间 0.3~48 h,平均(10.1±7.7) h。骨盆骨折按 Tile 分型:A 型 28 例,B 型 17 例,C 型 6 例。

1.3　研究方法

利用影像学 PACS 系统和门急诊病例系统收集 2012 年 8 月至 2015 年 8 月在本院门急诊室就诊治疗的耻骨支骨折患者一般资料和影像学资料，根据上述纳入标准和排除标准,共有 73 例耻骨支骨折患者就诊,排除 10 例只有单纯 X 线片和 12 例虽行 CT 检查,但 CT 扫描未能完全显示骨盆后环,因此无法准确评估,结果符合研究条件患者 51 例,并对这些患者临床资料和影像学资料进行回顾统计分析研究,并将患者分为耻骨下支移位、耻骨下支无移位、耻骨上支移位和耻骨上支无移位 4 组,通过对 X 线及 CT 影像资料研究分析,按上述纳入标准和排除标准统计每一组骨折，是否合并骨盆后环损伤以及确定各组合并骨盆后环损伤比率并进行比较。

1.4　统计学处理

应用 SPSS 13.0 统计学软件,将移位耻骨下支骨折合并骨盆后环损伤发生率与无移位耻骨下支骨折、移位耻骨下支骨折、无移位耻骨上支骨折间比较,采用 Fisher 精确检验,以 $P<0.05$ 有统计学意义。

2　结果

Tile A 型骨折 28 例行保守治疗;B 型 17 例,手术治疗 4 例,其余保守治疗;C 型 6 例,均行手术治疗。51 例患者中,35 例为耻骨上下支均骨折,11 例单纯耻骨下支骨折,4 例单纯耻骨上支移位骨折,1 例双侧耻骨上支移位骨折。典型病例见图 1–2。

35 例耻骨上下支均骨折患者中，有 18 例耻骨上下支均移位,且合并骨盆后环损伤;4 例耻骨下支移位而耻骨上支无移位,出现后环损伤;8 例耻骨上下支均无移位中,7 例无后环损伤,1 例出现后环损伤;5 例耻骨下支无移位但耻骨上支移位中,4 例后环损伤,1 例无后环损伤;11 例单纯耻骨下支骨折患者中,4 例耻骨下支移位骨折均出现骨盆后环损伤,7 例耻骨下支无移位骨折,6 例无后环损伤,1 例出现后环损伤;4 例单纯耻骨上支移位骨折和 1 例双侧耻骨上支移位骨折患者,均未出现后环损伤。

耻骨下支移位骨折 26 例均合并骨盆后环损伤;耻骨下支无移位骨折 20 例,6 例合并骨盆后环损伤;耻骨上支移位骨折 28 例(合并 18 例耻骨下支移位骨折),22 例合并骨盆后环损伤;耻骨上支无移位骨折 12 例,5 例合并骨盆后环损伤。

合并后环损伤发生率：耻骨下支移位骨折与耻骨下支无移位骨折比较($P=0.028\ 8<0.05$),差异有统计学意义；耻骨下支移位骨折与耻骨上支无移位骨折发生率比较（$P=0.055\ 8>0.05$），差异无统计学意义；耻骨下支移位骨折与耻骨上支移位骨折发生率比较($P=0.168\ 3>0.05$),差异无统计学意义(表 1)。

统计学分析提示耻骨下支移位骨折组与耻骨下支无移位骨折组比较,合并骨盆后环损伤率更高,差异有统计学意义($P=0.028\ 8<0.05$);虽然与耻骨上支无移位骨折组比较，统计学分析耻骨下支移位骨折组与耻骨上支无移位骨折组比较($P=0.055\ 8>0.05$),耻骨下支移位骨折组与耻骨上支移位骨折组进行比较($P=0.168\ 3>0.05$),差异均无统计学意义,但发生率明显高于两组（上支移位组 78%和上支无移位组 41.6%）。

3　讨论

“单纯”耻骨支骨折是否合并了后部结构的损

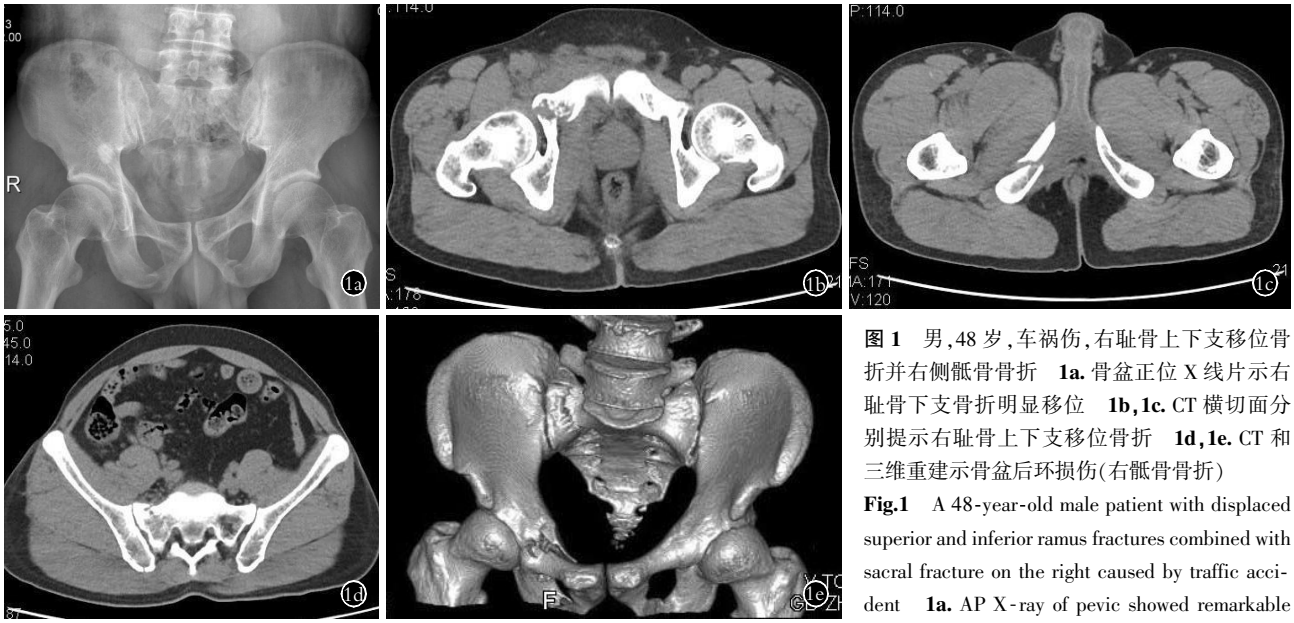

图 1　男,48 岁,车祸伤,右耻骨上下支移位骨折并右侧骶骨骨折　**1a.** 骨盆正位 X 线片示右耻骨下支骨折明显移位　**1b,1c.** CT 横切面分别提示右耻骨上下支移位骨折　**1d,1e.** CT 和三维重建示骨盆后环损伤(右骶骨骨折)

Fig.1　A 48-year-old male patient with displaced superior and inferior ramus fractures combined with sacral fracture on the right caused by traffic accident　**1a.** AP X-ray of pevic showed remarkable displaced inferior ramus fractures　**1b,1c.** Horizontal plane of CT showed displaced superior and inferior ramus fractures　**1d,1e.** CT and three-dimensional reconstruction showed posterior pelvic ring injury (right side sacral fracture)

表 1　耻骨上下支有无移位骨折与合并后环损伤发生率比较

Tab.1　Comparison of the incidence of combined ring injury of displaced fracture and the superior and inferior ramus of the pubis

耻骨骨折类型	例数	合并后环损伤例数	发生率(%)	*P* 值
下支移位	26	26	100.0	–
下支无移位*	20	6	30.0	0.0288
上支移位**	28	22	78.5	0.0558
上支无移位***	12	5	41.6	0.1683

注:与下支移位比较,*P=0.028 8<0.05;**P=0.055 8>0.05;***P=0.1683>0.05

Note:Compared with inferior ramus displacement, *P=0.028 8<0.05; **P=0.055 8>0.05; ***P=0.168 3>0.05

伤对诊疗措施的制定至关重要。因为合并骨盆后部结构损伤,多出现骨盆环的不稳定,骨盆环不稳是创伤后发病率和病死率的一个重要预测因素[4-5]。因此确定在出现移位的耻骨下支骨折是否经常合并骨盆后环损伤和不稳定,对诊疗措施的制定至关重要。

3.1　损伤机制

骨盆环是一个生物力学结构精确的闭合几何环,一处受力常伴另外一处损伤。耻骨支骨折大多是侧方挤压造成的损伤,骨盆侧方挤压伤分为 3 型[6]:(1)Ⅰ型:单侧前后损伤。侧方挤压暴力首先引起耻骨骨折,半骨盆继续内旋使骶骨前方骨折,而骶髂后韧带可保持完整。(2)Ⅱ型:对侧损伤型(桶柄型)。如果侧方挤压暴力伴有外旋力。产生耻骨联合分离或耻骨上下支骨折合并对侧骶髂后复合体损伤,骶髂后复合体常嵌插,并伴有后韧带损伤,半骨盆向中上移位,下肢呈内旋短缩位。(3)Ⅲ型:双侧耻骨上下支骨折。侧方挤压暴力使单侧或双侧耻骨上下支骨折伴耻骨联合分离,产生所谓骑跨伤或蝶样骨折,可伴有骶骨、骶髂关节或髂骨后部骨折,伴后部韧带损伤形成不稳定骨折。因此侧方挤压伤损伤机制表明不管是哪一类型,耻骨支骨折均合并骨盆后环损伤,因此移位耻骨支骨折可提示骨盆后环损伤。

3.2　移位耻骨下支骨折与骨盆后环损伤之间关系

Scheyerer 等[2]发现有移位耻骨下支骨折的骨盆创伤,不管是否合并移位或无移位的耻骨上支骨折,均合并有骨盆后环的损伤。并强调移位的耻骨下支骨折作为骨盆后环不稳定的标记。并发现耻骨联合旁耻骨下支骨折比耻骨下支干骨折更能作为作为耻骨后环损伤标志。而 Courtney 等[3]进行了一项回顾性研究耻骨下支移位骨折伴发骨盆后环骨折率。结果显示 93 例耻骨下支骨折患者中 63 例(68 %)发现存在骨盆后环损伤,其中 60%为不稳定型骨盆环损伤,有耻骨上支骨折、双侧耻骨下支患者发生骨盆后环骨折率更高;单侧移位耻骨下支骨折累及耻骨联合时骨盆后环骨折率更高。Schindler 等[7]研究也提示超过 80%耻骨支骨折患者合并有骶骨骨折。

本文研究结果提示在耻骨下支骨折合并耻骨上支骨折 35 例患者中,如果耻骨下支骨折出现移位(22 例),不论是合并耻骨上支骨折移位(18 例)或者合并耻骨上支骨折无移位(4 例),均出现骨盆后环

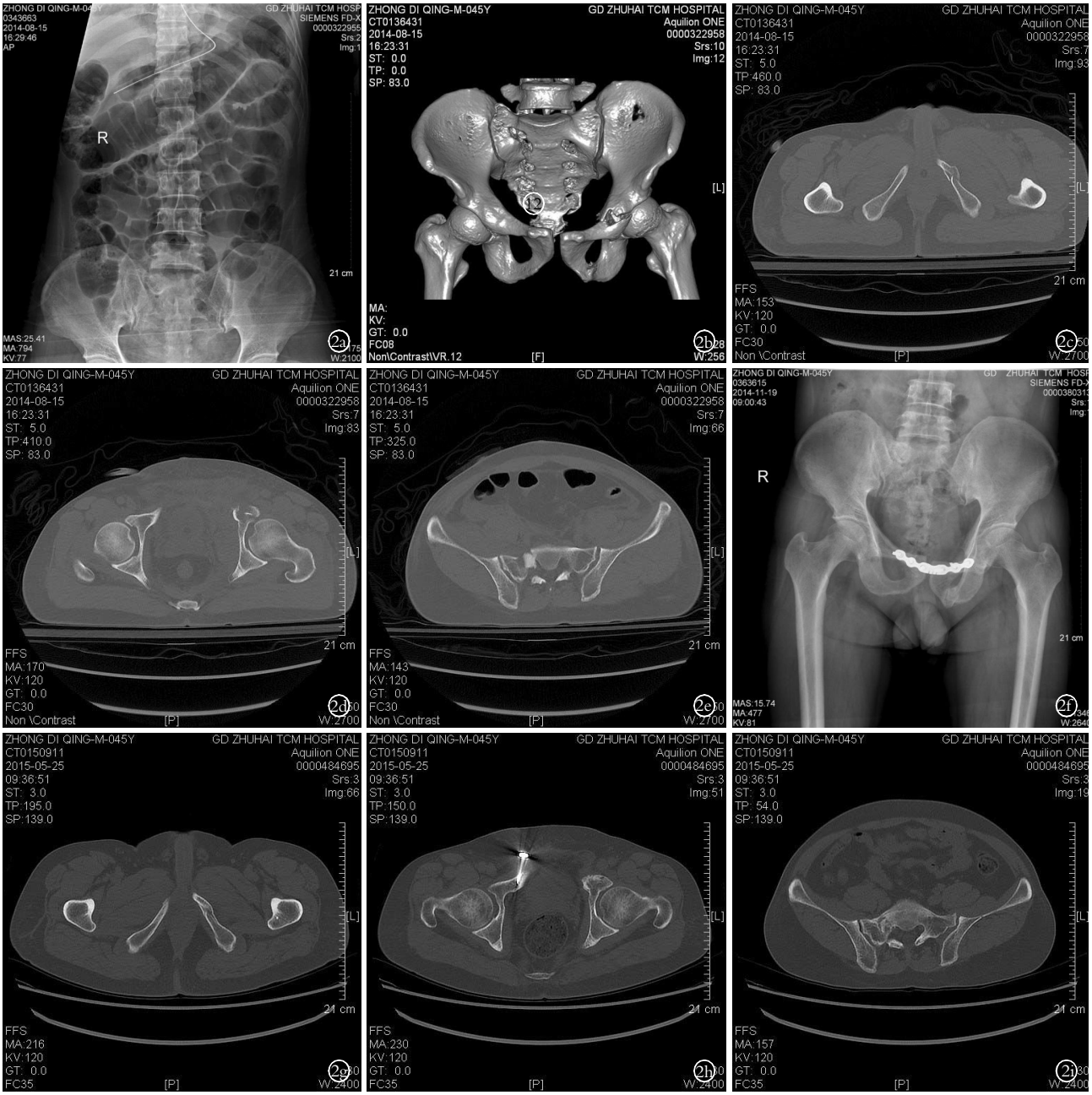

图 2　女,45 岁,车祸伤,左耻骨上、下支移位骨折并右侧骶骨骨折　**2a.** 骶髂关节正位片未见右骶骨骨折　**2b,2c,2d,2e.** CT 提示左耻骨上、下支移位骨折及骨盆后环损伤(右骶骨骨折)　**2f.** 术后 3 个月 X 线片示左耻骨下支骨折骨痂形成　**2g,2h,2i.** 术后 8 个月 CT 示左耻骨上下支骨折及右骶骨骨折骨性愈合

Fig.2　A 45-year-old female with displaced superior and inferior ramus fractures on the left combined with sacral fracture on the right caused by traffic accident　**2a.** AP X-ray of sacroiliac joint unrevealed sacral fracture on the right　**2b,2c,2d,2e.** CT showed displaced superior and inferior ramus fractures combined with posterior pelvic injury on the left (sacral fracture on the right)　**2f.** X-ray at 3 months after operation showed callus formation of displaced inferior ramus fracture on the left　**2g,2h,2i.** CT at 8 months after operation showed bone union of superior and inferior ramus fractures on the left combined with sacral fracture on the right

损伤;单纯耻骨下支骨折患者 11 例,如果耻骨下支有移位(4 例),均出现骨盆后环损伤。耻骨下支移位骨折 26 例,均出现骨盆后环损伤,其中 23 例(45%)为不稳定型骨盆环损伤,需手术治疗,与 Courtney 等[3]回顾性研究提示 40%耻骨下支移位骨折伴有骨盆后环不稳定骨折,41%耻骨下支移位骨折需要手术治疗结果相类似。

3.3　移位耻骨下支骨折提示骨盆后环损伤的意义

(1)移位耻骨下支骨折可作为骨盆后环损伤的间接证据, 提醒临床工作者对这类型骨折患者的骨盆进行全面的放射性和临床检查包括 CT 或甚至在麻醉下评估,减少漏诊率,提高治疗效果。因为如果

骨盆后环损伤漏诊可引起骨折移位并导致疼痛、不稳定、畸形愈合和明显功能受限。

(2)移位耻骨下支骨折往往提示骨盆后环不稳定，骨盆环不稳是创伤后发病率和病死率的一个重要预测因素[4-5]。在临床工作中,有助于临床医师提高对此类型骨折严重后果认识，对患者病情预后更准确评估,减少医疗纠纷,降低医疗风险。Hill 等[8]研究表明：尽管耻骨支骨折伤后 1 年死亡率远优于髋部骨折,但两种损伤的 5 年死亡率近似,考虑较差的预后可能与被迫延长的制动和持续的疼痛有关,而且，这种不理想的情况常常发生在存在后环损伤而未被及时发现的患者。

(3)对诊疗措施的制定有一定指导意义。因为在“单纯耻骨骨折”多考虑旋转和垂直稳定型,大部分只需保守治疗。但如果骨盆后环和前环均损伤,则需考虑是否为不稳定骨盆骨折，不稳则需考虑手术固定。不稳定骨盆骨折及髋臼骨折都是严重致残的疾病,如果没有良好的复位固定,导致患者肢体不等长尧、腰骶部疼痛、髋关节骨关节炎、股骨头坏死等严重后果[9]。

总之,建议在日常临床工作中,对于有移位的耻骨下支骨折需更仔细检查患者的骨盆后环来确定他们是否存在不稳定。Lau 等[10]也建议对耻骨支骨折患者常规行 CT 检查,因为耻骨支骨折患者,尤其老年患者常合并骨盆后环损伤,容易漏诊。因此对于所有耻骨下支移位骨折需行 CT 检查来明确是否存在骨盆后环损伤,特别是合并耻骨上支骨折、双侧耻骨支骨折和耻骨联合周围损伤的患者。

参考文献

[1] Pennal GF, Tile M, Waddell JP, et al. Pelvic disruption: assessment and classification[J]. Clin Orthop Relat Res, 1980, (151): 12-21.

[2] Scheyerer MJ, Osterhoff G, Wehrle S, et al. Detection of posterior pelvic injuries in fractures of the pubic rami[J]. Injury, 2012, 43(6): 1326-1329.

[3] Courtney PM, Taylor R, Scolaro J. Displaced inferior ramus fractures as a marker of posterior pelvic injury[J]. Arch Orthop Trauma Surg, 2014, 134(7): 935-939.

[4] Bible JE, Kadakia RJ, Wegner A, et al. One-year mortality after isolated pelvic fractures with posterior ring involvement in elderly patients[J]. Orthopedics, 2013, 36(6): 760-764.

[5] Gabbe BJ, de Steiger R, Esser M, et al. Predictors of mortality following severe pelvic ring fracture: results of a population-based study[J]. Injury, 2011, 42(10): 985-991.

[6] Young JW, Burgess AR, Brumback RJ, et al. Lateral compression fractures of the pelvis: the importance of plain radiographs in the diagnosis and surgical management[J]. Skeletal Radiol, 1986, 15(2): 103-109.

[7] Schindler OS, Watura R, Cobby M. Sacral insufficiency fractures[J]. J Orthop Surg(Hong Kong), 2007, 15(3): 339-346.

[8] Hill RM, Robinson CM, Keating JF. Fractures of the pubic rami. Epidemiology and five-year survival[J]. J Bone Joint Surg Br, 2001, 83(8): 1141-1144.

[9] 王陶,王军,李宗原,等. 不稳定骨盆骨折合并髋臼骨折手术治疗的疗效分析[J]. 中国骨伤, 2015, 28(5): 392-398.
WANG T, WANG J, LI ZY, et al. Surgical treatment of unstable pelvic fractures combined with acetabular fractures[J]. Zhongguo Gu Shang/China J Orthop Trauma, 2015, 28(5): 392-398. Chinese with abstract in English.

[10] Lau TW, Leung F. Occult posterior pelvic ring fractures in elderly patients with osteoporotic pubic rami fractures[J]. J Orthop Surg (Hong Kong), 2010, 18(2): 153-157.

(收稿日期:2017-02-20　本文编辑:王玉蔓)

·临床研究·

关节松动术应用于老年桡骨远端骨折术后的临床疗效观察

贾雪峰[1], 蔡宏歆[2], 林格生[1], 方基石[1], 王勇[1], 吴志勇[1], 涂旭辉[1]
(1.武义县第一人民医院, 浙江　武义　321200; 2.浙江大学医学院附属邵逸夫医院, 浙江　杭州　310000)

【摘要】 目的:探讨关节松动术对老年桡骨远端骨折术后患者腕关节功能、疼痛和握力的影响。**方法**:自 2015 年 1 月至 2016 年 6 月共纳入符合标准的老年桡骨远端骨折患者 67 例,分为常规锻炼组和关节松动术组。其中常规锻炼组 37 例,采用常规桡骨远端骨折术后关节功能锻炼方案,男 16 例,女 21 例;平均年龄(67.8±3.2)岁(60~72 岁);优势侧 23 例,非优势侧 14 例;跌倒 26 例,车祸 11 例;AO 分型:B3 型 6 例,C1 型 18 例,C2 型 7 例,C3 型 6 例。关节松动术组 30 例,在对照组基础上增加关节松动术治疗,男 14 例,女 16 例;平均年龄(67.1±4.0)岁(61~74 岁);优势侧 21 例,非优势侧 9 例;跌倒 25 例,车祸 5 例;AO 分型:B3 型 8 例,C1 型 13 例,C2 型 6 例,C3 型 3 例。观察患者术后 3 个月腕关节的活动度、Gartland-Werley 腕关节功能评分、VAS 疼痛评分及握力。**结果**:治疗 3 个月后,常规锻炼组腕关节 VAS 评分大于关节松动术组($P<0.05$)。常规锻炼组和关节松动术组患侧握力均低于健侧,但关节松动术组患侧平均握力高于常规锻炼组($P<0.05$)。常规锻炼组掌屈、背伸、桡偏平均角度均明显大于观察组($P<0.05$),而常规锻炼组尺偏角度与关节松动术组差异无统计学意义($P>0.05$)。治疗后 Gartland-Werley 各项评分比较中,两组患者在残余畸形、并发症中差异无统计学意义($P>0.05$),常规锻炼组主观评分、客观评分、总分均明显高于关节松动术组($P<0.05$);常规锻炼组治疗后腕关节功能 Gartland-Werley 评分中优 21 例,良 10 例,可 6 例,关节松动术组中优 23 例,良 6 例,可 1 例,两组分布比较差异具有统计学意义($P<0.05$)。**结论**:老年桡骨远端骨折术后关节松动术的应用可以提高患者关节活动度,获得更好的腕关节功能。

【关键词】 关节松动术;　桡骨骨折;　老年人
DOI:10.3969/j.issn.1003-0034.2017.07.012

Clinical observation on the effect of joint mobilization in treating elderly patients after distal radius fractures operation

JIA Xue-feng, CAI Hong-xin, LIN Ge-sheng, FANG Ji-shi, WANG Yong, WU Zhi-yong, and TU Xu-hui. *The First People's Hospital of Wuyi, Wuyi* 321200, *Zhejiang, China*

ABSTRACT　Objective: To investigate the effect of joint mobilization on postoperative wrist joint function, pain and grip strength for elderly patients with distal radius fracture. **Methods**: From January 2015 to June 2016, a total of 67 elderly patients with distal radius fracture were randomly divided into routine exercise group and joint mobilization group. Among them, 37 patients in the routine exercise group underwent conventional distal radius fracture postoperative joint function exercise regimen, including 16 males and 21 females with a mean age of (67.8±3.2) years old ranging from 60 to 72 years old; the injured side was dominant in 23 cases and non-dominant in 14 cases; injury mechanism was fall in 26 cases, traffic accident in 11 cases; for AO type, 6 cases were type B3, 18 cases were type C1, 7 cases were type C2, 6 cases was type C3. Other 30 patients in the joint mobilization group underwent joint mobilization on the basis of the routine exercise group including 14 males and 16 females with a mean age of (67.1±4.0) years old ranging from 61 to 74 years old; the injured side was dominant in 21 cases and non-dominant in 9 cases; injury mechanism was fall in 25 cases, traffic accident in 5 cases; for AO type, 8 cases were type B3, 13 cases were type C1, 6 cases were type C2, 9 cases were type C3. The wrist joint activity, Gartland-Werley wrist joint function score, VAS pain score and grip strength were observed at 3 months afrer treatment. **Results**: After 3 months´ treatment, the VAS in the routine exercise group was higher than that of the joint mobilization group ($P<0.05$). The grip strength of affected side in both groups were lower than that of contralateral side, but the average grip strength of affected side in joint mobilization group was higher than that in routine exercise group($P<0.05$). In routine exercise group, the average angle of flexion, extension, radial deviation were significantly higher than those of joint mobilization group ($P<0.05$). But ulnar deviation angle in routine exercise group compared with joint mobilization group had no significant difference ($P>0.05$). In the comparison of each item of Gartland-Werley, there was no significant difference between two groups in residual deformity and complication

通讯作者:贾雪峰　E-mail:zjwywd@163.com
Corresponding author: JIA Xue-feng　E-mail: zjwywd@163.com

(P>0.05); the average score of subjective score, objective score and total score in routine exercise group were significantly higher than those of the joint mobilization group (P<0.05). The wrist function Gartland-Werley score in routine exercise group after treatment was excellent in 21 cases, good in 10, 6 in fair, while in joint mobilization group, excellent in 23, good in 6, fair in 1 (P<0.05). **Conclusion**: The application of joint mobilization in the treatment of elderly patients with distal radius fracture can improve the joint activity and obtain better wrist function after surgery.

KEYWORDS　Joint mobilization;　Radius fractures;　Elderly

Zhongguo Gu Shang/China J Orthop Trauma, 2017, 30(7): 643-646　www.zggszz.com

桡骨远端骨折是老年人常见的 4 种骨折之一，发病率达 10%~25%[1]。老年桡骨远端骨折患者首先考虑保守治疗，但涉及骨折断端不稳、关节面塌陷及要求早期功能锻炼的患者多建议采用钢板内固定手术治疗，虽然两种治疗方案都能够获得较好的骨折愈合，但治疗后腕关节功能障碍发生率仍可达 6%~50%[2-3]。虽然钢板内固定治疗桡骨远端骨折有利于患者早期的关节活动训练，但切口周围软组织的疼痛和患者对患侧关节训练的担忧心理影响了关节功能恢复的时机，导致术后关节功能恢复欠佳。笔者在关节功能锻炼的基础上采用关节松动术对桡骨远端骨折术后患者进行康复训练，期望获得更好的腕关节功能，现报告如下。

1　资料与方法

1.1　一般资料

自 2015 年 1 月至 2016 年 6 月共纳入符合标准的老年桡骨远端骨折患者 67 例，分为常规锻炼组和关节松动术组。其中常规锻炼组 37 例，采用常规桡骨远端骨折术后关节功能锻炼方案，男 16 例，女 21 例；年龄 60~72 岁；优势侧 23 例，非优势侧 14 例；跌倒 26 例，车祸 11 例。AO 分型[4]：B3 型 6 例，C1 型 18 例，C2 型 7 例，C3 型 6 例。关节松动术组 30 例，在对照组基础上增加关节松动术治疗，男 14 例，女 16 例；年龄 61~74 岁；优势侧 21 例，非优势侧 9 例；跌倒 25 例，车祸 5 例。AO 分型：B3 型 8 例，C1 型 13 例，C2 型 6 例，C3 型 3 例。两组患者一般资料比较差异无统计学意义，具有可比性（P>0.05），见表 1。

1.2　病例选择

纳入标准：(1)单侧新鲜桡骨远端骨折；(2)年龄 60~75 岁；(3)能够配合术后康复训练；(4)签署知情同意书者。排除标准：(1)多发骨折或陈旧性桡骨远端骨折；(2)既往存在腕关节骨折病史或腕关节畸形；(3)存在神经、肌肉性疾病；(4)术后不能接受随访者。

1.3　治疗方法

手术方法：所有患者接受桡骨远端掌侧钢板切复内固定手术。

常规锻炼组：术后 2 周内进行掌指关节屈伸活动，术后第 3 周开始逐渐开始进行腕关节各个方向的主动及被动运动，术后 6 周允许负重活动。

关节松动术组：在对照组基础上从第 3 周开始增加关节松动术治疗。关节松动术分 4 级：Ⅰ级手法为关节活动在起始端小范围、节律性的活动；Ⅱ级手法为在关节活动允许范围内大范围、节律性活动，但不涉及关节终末端；Ⅲ级手法为关节活动允许范围内大范围、节律性活动，涉及关节终末端，能感觉到周围软组织紧张；Ⅳ级手法为在关节终末端小范围、节律性活动，每次均涉及关节终末端，能感觉到周围软组织紧张。第 3~4 周采用Ⅰ-Ⅱ级手法为主，主要治疗疼痛，让患者逐步适应运动强度，第 4~8 周采用Ⅲ级手法，第 8 周开始采用Ⅳ级手法。关节松动手法：腕关节前后方向滑动、顺时针、逆时针方向旋转、延手掌纵轴方向的分离牵引和挤压，每个动作分别在功能位、掌屈、尺偏、背伸、桡偏终末位进行操作，每个动作操作 6 遍。

1.4　观察项目与方法

观察患者术后 3 个月腕关节的活动度、疼痛评分及握力。腕关节掌屈、背伸、尺偏、桡偏活动度由专门人员采用量角器测量；握力采用握力器分别测定

表 1　两组桡骨远端骨折患者一般资料比较

Tab.1　Comparison of the general data of patients with distal radius fractures between two groups

组别	例数	年龄 ($\bar{x}\pm s$, 岁)	性别(例) 男	性别(例) 女	BMI ($\bar{x}\pm s$, kg/m^2)	受伤至手术时间($\bar{x}\pm s$, d)	伤侧(例) 优势	伤侧(例) 非优势	受伤机制(例) 跌倒	受伤机制(例) 车祸	AO 分型(例) B3 型	AO 分型(例) C1 型	AO 分型(例) C2 型	AO 分型(例) C3 型
常规锻炼组	37	67.8±3.2	16	21	21.8±1.2	3.4±0.8	23	14	26	11	6	18	7	6
关节松动术组	30	67.1±4.0	14	16	22.1±1.1	3.6±0.7	21	9	25	5	8	13	6	3
检验值	–	t=0.154	χ^2=0.079		t=0.325	t=0.283	χ^2=0.451		χ^2=1.555		Z=1.551			
P 值	–	0.895	0.779		0.716	0.814	0.502		0.212		0.121			

健侧、患侧,分别测试 3 次,取平均值;疼痛评分采用疼痛视觉模拟评分（visual analogue score, VAS),0~10 分,0 分表示无痛,分值越高疼痛越重。

1.5　疗效评价方法

腕关节功能采用 Gartland-Werley[5]腕关节功能评分,包括项目有残余畸形、主观评价、客观评价、并发症 4 个项目,最终结果:优 0~2 分,良 3~8 分,可 9~20 分,差≥21 分。

1.6　统计学处理

采用 SPSS 17.0 软件进行统计分析。计量资料以均数±标准差($\bar{x}\pm s$)表示;年龄、BMI、受伤至手术时间、VAS、握力、腕关节活动度、Gartland-Werley 评分比较采用独立样本 t 检验;性别、伤侧、受伤机制采用卡方检验;骨折分型、腕关节功能疗效采用 Mann-Whitney 检验;以 $P<0.05$ 为差异有统计学意义。

2　结果

2.1　一般随访结果

两组患者均接受 3 个月的随访，常规锻炼组中出现 1 例浅表组织感染,经治疗后好转,两组患者均未出现深部软组织感染、骨折再移位、钢板断裂、肌腱激惹征等并发症。

2.1.1　两组患者疼痛及握力的比较（见表 2）　治疗 3 个月后,常规锻炼组腕关节 VAS 评分明显高于关节松动术组，两组比较差异具有统计学意义（$P<0.05$)。常规锻炼组患侧平均握力明显低于健侧,差异具有统计学意义($P<0.05$);关节松动术组患侧平均握力也明显低于健侧，差异具有统计学意义（$P<0.05$)；但关节松动术组患侧握力高于常规锻炼组,差异具有统计学意义($P<0.05$)。

2.1.2　两组患者腕关节活动度的比较（见表 3）　治疗 3 个月后,常规锻炼组掌屈、背伸、桡偏平均角度均明显大于关节松动术组，差异具有统计学意义($P<0.05$)，而常规锻炼组尺偏角与关节松动术组比较差异无明显统计学意义($P>0.05$)。

2.2　腕关节功能评价结果(见表 4,5)

治疗后 Gartland-Werley 各项评分比较中,两组患者在残余畸形、并发症中无明显差异($P>0.05$),常规锻炼组主观评分、客观评分、总分均明显高于关节松动术组,差异具有统计学意义($P<0.05$);常规锻炼组治疗后腕关节功能 Gartland-Werley 评分中优 21 例,良 10 例,可 6 例,关节松动术组中优 23 例,良 6 例,可 1 例,两组比较差异有统计学意义。

表 2　两组桡骨远端骨折患者疼痛及握力比较($\bar{x}\pm s$)

Tab.2　Comparison of pain and grip strength in patients with distal radius fractures between two groups($\bar{x}\pm s$)

组别	例数	VAS(分)	握力(kg)	
			健侧	患侧
常规锻炼组	37	2.4±0.2	19.6±7.6	6.3±7.6*
关节松动术组	30	1.2±0.3	20.1±6.4	18.5±6.4*
t 值	–	2.769	0.515	3.054
P 值	–	0.000	0.641	0.000

注:*与健侧比较差异具有统计学意义,$P<0.05$

Note: *compared with the healthy side, the difference was statistically significant, $P<0.05$

表 3　两组桡骨远端骨折患者腕关节活动度比较($\bar{x}\pm s$,°)

Tab.3　Comparison of range of motion of wrist joint in patients with distal radius fractures between two groups ($\bar{x}\pm s$,°)

组别	例数	掌屈	背伸	尺偏	桡偏
常规锻炼组	37	52.2±5.4	51.7±6.1	29.8±2.1	21.7±2.2
关节松动术组	30	47.8±6.7	46.4±4.7	28.9±3.0	19.4±3.5
t 值	–	2.893	2.415	0.826	1.364
P 值	–	0.000	0.000	0.131	0.013

表 4　两组桡骨远端骨折患者腕关节功能 Gartland-Werley 疗效评价结果(例)

Tab.4　Outcome of Gartland-Werley wrist joint function in patients with distal radius fracture between two groups (case)

组别	例数	优	良	可	差
常规锻炼组	37	21	10	6	0
关节松动术组	30	23	6	1	0
Z 值	–	4.128			
P 值	–	0.000			

表 5　两组桡骨远端骨折患者 Gartland-Werley 各项评分比较($\bar{x}\pm s$,分)

Tab.5　Comparison of Gartland-Werley scores in patients with distal radius fracture between two groups($\bar{x}\pm s$, score)

组别	例数	残余畸形	主观评分	客观评分	并发症	总分
常规锻炼组	37	0.4±0.1	2.1±0.4	2.5±0.5	0.3±0.1	5.3±0.9
关节松动术组	30	0.5±0.1	0.9±0.2	1.1±0.2	0.2±0.1	2.7±0.4
t 值	–	0.181	2.940	3.053	0.136	2.796
P 值	–	0.826	0.000	0.000	0.884	0.000

3 讨论

3.1 手术治疗桡骨远端骨折的利弊

桡骨远端骨折的手术治疗可以通过钢板和螺钉为骨折断端提供相对坚强的固定作用，相比保守治疗能为患者建立早期腕关节功能锻炼的条件，但手术治疗也存在术后切口疼痛、周围软组织损伤后的瘢痕挛缩愈合的风险，如不能通过早期有效的功能锻炼防止软组织的瘢痕挛缩愈合，腕关节功能的恢复同样会受到不同程度的影响。当关节因疼痛或僵硬引起活动受限会导致生理和附属运动同时受限，改善附属运动有益于促进生理运动的改善。

3.2 关节松动术治疗原理及疗效

关节松动术是根据关节运动的生物力学原理提出的一种低速、不同振幅生理运动和附属活动的关节运动方式，通过对关节施加外力使关节面产生微小活动带动整个关节较大幅度运动。其作用包括[6]：(1)刺激关节力学感受器，减少致痛物质释放，提高痛阈；(2)促进关节内液体的流动，改善关节周围的新陈代谢，有利于消除关节的瘀血和水肿；(3)通过手法对关节周围软组织起到拉伸作用，早期应用可防止瘢痕挛缩愈合，后期应用可发挥松解粘连的功效。王志京等[7]对 Schatzker Ⅴ和Ⅵ型胫骨平台骨折术后患者采用关节松动术治疗，根据关节术后伤口愈合特点进行Ⅱ、Ⅲ级的手法干预，术后 12 个月康复组优良率为 86.7%，对照组仅为 50%，并且前者的 HSS 评分显著高于后者，认为关节松动术能有效预防术后的粘连，提高患者预后。曹曼林等[8]采用关节松动术治疗指屈肌腱粘连疾病，发现治疗 4 周内纤维以弹性延长为主，但在治疗 4 周以上粘连手指的纤维组织由弹性延长逐渐转变为塑性延长，伤指的掌指关节、近端指间关节和远端指间关节的活动改善显著。

3.3 关节松动术在本研究的应用

根据关节松动术手法特点和骨折愈合时间，笔者制定在手术后第 3~4 周采用Ⅰ-Ⅱ级强度手法，有利于减轻切口周围软组织局部水肿，减少软组织牵拉，达到缓解患者的疼痛的目的；术后第 5~8 周开始采用Ⅲ级强度，在合适的范围内牵拉瘢痕愈合的软组织，防止形成瘢痕粘连，术后第 9 周开始采用Ⅳ级强度进一步加强促进腕关节正常活动范围的恢复[9]。本研究结果显示在治疗 3 个月后，关节松动术组腕关节活动度、握力及疼痛相比治疗前有明显改善；与常规锻炼组相比，关节松动术组腕关节活动度、握力更高，而疼痛症状明显更轻；在 Gartland-Werley 评分中，两组患者在畸形和并发症比较上无明显差异，但关节松动术组患者的主观评分和客观评分均明显要优于常规锻炼组，关节松动术组腕关节总体的功能恢复情况更佳。该结果表明，老年桡骨远端骨折术后通过关节松动术的治疗可以提高患者关节活动度，获得更好的腕关节功能。

参考文献

[1] 陶其杰，潘浩. 掌侧锁定钢板固定桡骨远端骨折术后常见并发症的研究进展[J]. 中国中医骨伤科杂志，2016，24(5)：78-82.
TAO QJ, PAN H. Research progress of common complications of volar locking plate fixation for distal radius fractures[J]. Zhongguo Zhong Yi Gu Shang Ke Za Zhi, 2016, 24(5): 78-82. Chinese.

[2] 吴晗，张鉴，李强，等. 手术治疗老年人不稳定性桡骨远端骨折的疗效[J]. 中国老年医学杂志，2016，12(36)：3004-3005.
WU H, ZHANG J, LI Q, et al. Surgical treatment of unstable distal radius fractures in the elderly[J]. Zhongguo Lao Nian Yi Xue Za Zhi, 2016, 12(36): 3004-3005. Chinese.

[3] 赵勇，董青青，秦伟凯，等. 中医综合康复对桡骨远端骨折治疗后关节功能恢复的病例对照研究[J]. 中国骨伤，2017，30(1)：42-46.
ZHAO Y, DONG QQ, QIN WK, et al. Research of TCM synthetic rehabilitation on the recovery of wrist joint after distal radius fractures[J]. Zhongguo Gu Shang/China J Orthop Trauma, 2017, 30(1): 42-46. Chinese with abstract in English.

[4] 李玉周，谢仁国，王古衡. 桡骨远端骨折分型与月骨形态学分型的关系分析[J]. 中华手外科杂志，2015，31(6)：439-441.
LI YZ, XIE RG, WANG GH. Correlation between distal radial fracture classifications and the morohology of the lunate[J]. Zhonghua Shou Wai Ke Za Zhi, 2015, 31(6): 439-441. Chinese.

[5] Gartland JJ Jr, Werley CW. Evaluation of healed Colles´ fractures[J]. J Bone Joint Surg Am, 1951, 33(4): 895-907.

[6] 万里，赵晓红，朱奕，等. 改良关节松动术治疗创伤后膝关节功能障碍的疗效观察[J]. 中华物理医学与康复杂志，2011，33(6)：477-478.
WAN L, ZHAO XH, ZHU Y, et al. Clinical observation on the treatment of posttraumatic knee joint dysfunction by modified joint mobilization[J]. Zhonghua Wu Li Yi Xue Yu Kang Fu Za Zhi, 2011, 33(6): 477-478. Chinese.

[7] 王志京，张连起，李立鹏，等. 关节松动术在 Schatzker Ⅴ、Ⅵ型胫骨平台骨折术后康复中的应用[J]. 中国康复，2014，29(3)：219-220.
WANG ZJ, ZHANG LQ, LI LP, et al. Application of joint mobilization in postoperative rehabilitation of Schatzker Ⅴ and Ⅵ tibial plateau fractures[J]. Zhongguo Kang Fu, 2014, 29(3): 219-220. Chinese

[8] 曹曼林，马峥，白跃宏. 矫形器联合关节松动术治疗指屈肌腱粘连的疗效观察[J]. 中华物理医学与康复杂志，2013，35(8)：654-656.
CAO ML, MA Z, BAI YH. Clinical observation on the treatment of flexor tendon adhesion with orthosis and joint mobilization[J]. Zhonghua Wu Li Yi Xue Yu Kang Fu Za Zhi, 2013, 35(8): 654-656. Chinese.

[9] Man H, Baker RT. A modified mobilization with movement to treat a lateral ankle sprain[J]. Int J Sports Phys Ther, 2014, 9(4): 540-548.

（收稿日期：2017-04-12　本文编辑：王玉蔓）

·经验交流·

颗粒打压植骨辅钢板内固定治疗股骨近端骨肿瘤或瘤样病损

李洪涛, 杨勇志, 张德宝, 谷贵山
(吉林大学白求恩第一医院骨关节外科, 吉林　长春　130021)

【摘要】 **目的**: 评价颗粒打压植骨辅钢板内固定治疗股骨近端骨肿瘤或瘤样病损的临床可行性。**方法**: 2013 年 1 月至 2016 年 1 月治疗股骨近端骨肿瘤或瘤样病损 26 例, 均未发生病理性骨折, 男 12 例, 女 14 例; 年龄 8~62 岁, 平均 34.2 岁。病理结果: 纤维结构不良 11 例, 骨孤立性骨囊肿 7 例, 骨巨细胞瘤 3 例, 动脉瘤样骨囊肿 3 例, 非骨化性纤维瘤 1 例, 良性纤维组织细胞瘤 1 例。术前未进行病灶活组织检查, 术后送慢病理, 手术采取颗粒打压植骨辅钢板内固定。**结果**: 26 例均随访至恢复日常生活, 随访时间 8~42 个月, 平均 25 个月。参照骨与软组织肿瘤协会(MSTS)进行功能评估。术后末次复查股骨正侧位 X 线片, 植骨边缘及植骨体部未见低密度影, 植骨区骨愈合良好, 所有患者未见复发及转移病灶, 内固定物无松动、变形。髋关节功能恢复良好, 所有患者无再骨折和畸形进展。**结论**: 股骨近端肿瘤复发与病灶刮除植骨技术有关, 刮除后采用化学、物理方法处理消灭残留的肿瘤细胞, 利用此方法可以获得疾病的长期治愈, 减少复发, 恢复髋关节功能。

【关键词】 股骨肿瘤;　骨移植;　内固定器
DOI: 10.3969/j.issn.1003-0034.2017.07.013

Particle impaction bone graft and plate internal fixation for the treatment of proximal femoral bone tumor or tumor lesion

LI Hong-tao, YANG Yong-zhi, ZHANG De-bao, and GU Gui-shan. Department of Bone Joint Surgery, the First Hospital of Jilin University, Changchun 130021, *Jilin, China*

ABSTRACT　**Objective**: To evaluate the clinical feasibility of particle impaction bone graft and plate internal fixation for the treatment of proximal femoral bone tumors or tumor disease. **Methods**: From January 2013 to January 2016 a total of 26 cases of the proximal femur bone tumors or tumor lesions, neither pathological fracture, were retrospectively analyzed, including 12 males and 14 females with an average age of 34.2 years old ranging from 8 to 62 years old. The pathologic result involved fibrous dysplasia in 11 cases, bone isolation bone cyst in 7 cases, giant cell tumors of bone in 3 cases, aneurysm sample bone cyst in 3 cases, non ossifying fibroma in 1 case, benign fibrous histiocytoma in 1 case. No biopsy of the lesion was performed before the operation. Postoperative lesions were sent to pathology. The operation was treated by particle impaction bone graft and plate internal fixation. **Results**: All patients were followed up to resume normal life for 8 to 42 months with an average of 25 months. The function assessment referenced to the bone and soft tissue tumor association (MSTS). At the end of the last examination, the positive and lateral X-ray films of the femur showed no low density shadow in the margin of bone graft and bone graft, and the bone healing in the bone graft area was good. No recurrence or metastasis was found in all patients, and no loosening or deformation of the internal fixator occurred. The hip function was well restored and no fracture or deformity progressed in all patients. **Conclusion**: The tumor recurrence in the proximal femur is related to curettage and bone grafting. After the curettage, the residual tumor cells were treated by chemical and physical methods. By this method, the disease can be cured for a long time, and it can reduce the recurrence and resume the function of the hip joint.

KEYWORDS　Femoral neoplasms;　Bone transplantation;　Internal fixators
Zhongguo Gu Shang/China J Orthop Trauma, 2017, 30(7): 647-650　www.zggszz.com

股骨近端尤其是粗隆部由于髋关节解剖及生物力学的特点, 易导致骨肿瘤好发。病变可导致股骨近端支撑能力下降, 轻微的外力常常易并发病理骨折, 治疗不当将引起肿瘤复发或影响髋关节功能。本研究回顾性分析 2013 年 1 月至 2016 年 1 月股骨近端骨肿瘤或瘤样病损共 26 例的临床资料, 术前未进行病灶活组织检查, 术后送慢病理, 手术采取颗粒打压植骨辅钢板内固定, 治疗效果满意, 现报告如下。

1　临床资料

本组 26 例, 均未发生病理性骨折, 男 12 例, 女 14 例; 年龄 8~62 岁, 平均 34.2 岁。病理结果如下: 纤

通讯作者: 谷贵山　E-mail: guguishan@sina.com
Corresponding author: GU Gui-shan　E-mail: guguishan@sina.com

维结构不良 11 例,骨孤立性骨囊肿 7 例,骨巨细胞瘤 3 例,动脉瘤样骨囊肿 3 例,非骨化性纤维瘤 1 例, 良性纤维组织细胞瘤 1 例。诊断标准依据 WHO(2013)骨肿瘤分类。

2　治疗方法

术前未进行病灶活组织检查,术后送慢病理,手术采取颗粒打压植骨辅钢板内固定。患者均采取股骨前外侧切口, 切开皮肤及皮下组织到达骨面后在股骨前外侧开矩形骨窗, 根据肿瘤大小和累及部位决定开窗大小及位置, 而部分侵袭性肿瘤如骨巨细胞瘤,开窗足够大,满足直视下刮除肿瘤的目的。用刮勺彻底刮除病灶, 并用高速磨钻仔细磨除瘤腔内壁表面骨嵴,再用电烧逐一烧灼肿瘤壁,用 75%乙醇浸泡瘤腔 3 次,每次 10 min,浸泡期间用电刀点燃乙醇,灼烧肿瘤壁,灼烧时间为 1 min。异体骨均取材同种异体股骨头,打磨掉股骨头表面的软骨,粉碎机将打磨好的股骨头粉碎至颗粒状, 用庆大霉素浸泡颗粒骨 10 min。再用摆锯将 1 块股骨头修整成与开窗同等大小之矩形骨块, 然后将研磨好的颗粒骨置入瘤腔内, 务必用打压器夯实, 再将矩形骨块覆盖骨窗。最后在股骨外侧上一解剖型钢板维持负重。

患者术后前 3 d 均在床上练习, 第 1 天进行主动足背伸练习,第 2 天加练主动膝关节伸直屈曲,第 3 天加练主动直腿抬高。第 4 天可以持双拐在家属帮助下下地活动,逐步负重,持双拐时间 3~6 个月。

3　结果

26 例均随访至恢复日常生活以后,随访时间 8~42 个月, 平均 25 个月。参照骨与软组织肿瘤协会(MSTS)(见表 1)进行功能评估,从肢体疼痛、活动功能、自我感受、支具使用、行走能力、步态改变 6 方面进行髋关节功能评分,每项 0~5 分,分数越高,代表恢复越好(满分 30 分)。26 例 MSTS 评分 24~30 分,总分 27.62±1.94,其中肢体疼痛 4.62±0.57,活动功能 4.42±0.81,自我感受 4.50±0.76,支具使用 4.84±0.36,行走能力 4.88±0.33,步态改变 4.42±0.75。术后末次复查股骨正侧位 X 线片,植骨边缘及植骨体部未见低密度影,植骨区骨愈合。所有患者未见复发及转移病灶,内固定物无松动、变形,髋关节功能恢复,所有患者无感染、再骨折和畸形进展。典型病例见图 1。

4　讨论

4.1　股骨近端肿瘤的一般情况

髋关节作为主要的承重组成部分, 股骨近端承受了垂直和剪切两种应力, 容易导致股骨近端应力集中、变化大。股骨近端是股骨良性、恶性以及转移瘤的好发部位,并且良性肿瘤或瘤样病损占大多数,良性骨肿瘤主要包括纤维结构不良、骨囊肿、骨巨细胞瘤等[1],与我院收集的病例结果一致。股骨近端的肿瘤有时候诊断较为困难,不确定性也较大。患者症状一般与肿瘤大小有关, 而与肿瘤性质以及病史关系不大,疼痛往往为首发症状。肿瘤不同的性质以及范围大小采取的治疗方法也不同。本组 26 例中都是良性肿瘤或瘤样病损,并且年轻人居多。

4.2　股骨近端良性肿瘤的治疗方法

良性骨肿瘤患者本身大多没有明显的症状,往往在常规查体或并发病理性骨折时偶然发现, 治疗上手术是首选的治疗方案[2]。Reiberger 等[3]认为对于股骨近端良性的骨肿瘤采取人工关节置换, 能够取得理想的临床效果,而笔者认为对于病变范围不大,并且界限清楚的良性肿瘤,采取彻底的刮除病灶、植骨,坚强的外固定后,配合良好的术后锻炼,可以取得良好的治疗效果,给患者保留了自身的髋关节。本组患者在术后的随访中发现移植骨经爬行替代后逐渐与自身骨质融合,恢复良好。笔者认为肿瘤的复发往往与处理瘤腔不当有关, 那么怎样处理瘤腔显得尤为重要。首先在刮除肿瘤时,要用刮勺彻底刮净,并用高速磨钻仔细打磨, 不仅清除肿瘤细胞更加彻底而且对骨嵴间的肿瘤也会起到一定作用, 另外磨钻的热效应也会进一步杀伤肿瘤细胞。尽管如此,也会遗留微小病灶。近几年采用一些辅助治疗有所成效,包括液氮冷冻、ZnCl 灼烧、高渗盐水浸泡[4]、乙醇浸泡、载抗生素骨水泥充填等方法,而笔者采取的就是 75%的乙醇浸泡并灼烧, 观察到灼烧火焰的高度

表 1　MSTS 评分标准

Tab.1　MSTS evaluation system

评价项目	5 分	4 分	3 分	2 分	1 分	0 分
肢体疼痛	无	微痛	轻度	轻中度	中度	重度
活动功能	正常	轻微丧失	轻微丧失	中度丧失	较多丧失	完全丧失
自我感受	乐观	较乐观	满意	较满意	接受	不满意
支具使用	无须支具	偶用简单支具	简单支具	偶尔使用拐杖	经常使用拐杖	长期使用拐杖
行走能力	无受限	较正常	受限	明显受限	限于室内	不能行走
步态改变	正常	轻度改变	轻度改变	中度改变	轻度残疾	重度残废

图 1　患者,女,32 岁,右侧股骨近端骨巨细胞瘤　**1a.** 术前 X 线片示股骨近端溶骨性改变, 偏心性生长的肿瘤样组织　**1b.** 术前 CT 示股骨近端肿瘤样组织,膨胀性生长且无硬化边缘,病变部位骨皮质变薄,呈肥皂泡样改变　**1c.** 术前 MRI 示股骨近端 T2WI 斑片状高信　**1d.** 术后复查 X 线片可见肿瘤区植骨确实, 内固定物位置良好　**1e.** 术后 2 年 X 线片未见原肿瘤区复发迹象,移植骨愈合良好

Fig.1　A 32-year-old female patients with giant cell tumor of the right proximal femur　**1a.** Preoperative X-ray showed osteolytic change of proximal femur, eccentric growth tumor like tissue　**1b.** Preoperative CT showed tumor like tissue of proximal femur, expansive growth without hardened edges. The cortical bone of the lesion became thin and changed like soap bubbles　**1c.** Preoperative MRI showed T2WI patchy hyperintense signal in the proximal femur　**1d.** Postoperative X-ray showed the bone graft in the tumor area, and the location of the internal fixator was good　**1e.** X-ray at 2 years after operation showed no recurrence of primary tumor, and the bone graft healed well

大约在 2 cm,并且灼烧几秒后火焰会自动熄灭,只要对周围软组织拉钩充分,并且用冷盐水湿纱布保护,并不会对周围软组织有太大影响。Erbulut 等[5]也认为对肿瘤实施热疗是处理瘤壁的行之有效的方法。笔者观察到经过乙醇灼烧、电烧和高速磨钻热处理过的瘤壁,只是降低了肿瘤的复发,而对股骨的强度以及骨愈合未见太大影响, 但是愈合时间确实比正常骨愈合时间长。笔者还未见术后股骨肿瘤区骨折的情况,在术后 2 年根据复查 X 线片,未见复发及时将钢板取掉。

目前植骨材料有自体腓骨、髂骨,同种异体骨,人工骨,骨水泥,自固化磷酸钙人工骨(CPC)等[6]。在植骨的过程中笔者选用的是同种异体股骨头, 同种异体骨虽然会产生轻微排斥反应,但经过笔者观察,除了术后 1 周内切口渗液稍多及有轻微的发烧外,并没有其他的不良反应。并且同种异体骨取材方便,可以作为首选。笔者强调的是使用粉碎机将股骨头粉碎至颗粒状,植入瘤腔时务必用打压器夯实,打压夯实有助于阻断肿瘤细胞血供的作用,减少复发,而不是将整个一大块置入瘤腔内。

肿瘤刮除植骨后给予适当的内固定是必要的,以免造成负重后骨折或者长时间行走后形成髋内翻畸形。对于内固定的选择,DHS、PFN、解剖型钢板都有报道,PFN 属于轴心固定,虽然能够取得较好的固定效果,但是将髓内钉打入植骨区较困难,同时也会影响打压植骨的效果。DHS 同样也会出现和 PFN 一样的不良结果,并且两者均会出现螺钉松动、切割的现象[7]。笔者采取的解剖型锁定钢板,不仅在解剖上更加符合人的生理,而且最小限度地破坏植骨区,锁定钢板遵循生物力学原理设计, 在钢板与股骨之间留有一定间隙,减轻骨膜的破坏,增加了血流,利于股骨修复[8]。以最大的把持力重建髋关节功能,经过随访未发现解剖钢板松动、断裂失效的病例。

总之, 股骨近端骨肿瘤或瘤样病损因肿瘤性质和肿瘤范围的不同采取个体化的治疗方案。对于原发的范围不大的良性骨肿瘤, 采取颗粒打压植骨辅钢板内固定, 再采取上述的物理或化学方法处理瘤腔,可以获得较长期的治愈,恢复髋关节功能,提高生活质量。

参考文献

[1]　Sakayama K, Sugawara Y, Kidani T, et al. Diagnostic and therapeutic problems of giant cell tumor in the proximal femur[J]. Arch Orthop Trauma Surg, 2007, 127(10): 867-872.

[2] 张忠杰. 股骨近段良性肿瘤患者髋关节置换与内固定手术效果比较[J]. 临床和实验医学杂志, 2016, 15(21): 2140-2142.
ZHANG ZJ. Comparisonoftheeffectsofhip replacement and internal fixation in the treatment of patients with proximal femoral benign tumors[J]. Lin Chuang He Shi Yan Yi Xue Za Zhi, 2016, 15(21): 2140-2142. Chinese.

[3] Reiberger T, Chen Y, Ramjiawan RR, et al. An orthotopic mouse model of hepatocellular carcinoma with underlying liver cirrhosis [J]. Nat Protoc, 2015, 10(8): 1264-1274.

[4] Nunes P, Roth I, Meda P, et al. Ionic imbalance, in addition to molecular crowding, abates cytoskeletal dynamics and vesicle motility during hypertonie stress[J]. Proc Natl Acad Sci USA, 2015, 112 (24): E3104-3113.

[5] Erbulut DU, Zafarparandeh I, Lazoglu I, et al. Application of an asymmetric finite element model of the C_2-T_1 cervical spine for evaluating the role of soft tissues in stability[J]. Med Eng Phys, 2014, 36 (7): 915-921.

[6] 陈红卫, 赵钢生, 张西峰, 等. 自固化磷酸钙人工骨修复骨缺损的临床应用[J]. 中国骨伤, 2007, 20(6): 376-378.
CHEN HW, ZHAO GS, ZHANG XF, et al. Clinical application of calcium phosphate cement in the repair of bone defects[J]. Zhongguo Gu Shang/China J Orthop Trauma, 2007, 20(6): 376-378. Chinese with abstract in English.

[7] 杜浩, 郭锐, 张晓强, 等. Gamma 钉与 DHS 微创治疗老年股骨转子间骨折的前瞻性研究[J]. 中华骨科杂志, 2008, 28(8): 838.
DU H, GUO R, ZHANG XQ, et al. Gamma nail with DHS minimally invasive treatment of senile femoral fractures between rotor prospective study[J]. Zhonghua Gu Ke Za Zhi, 2008, 28(8): 838. Chinese.

[8] Coinpre JM. New WHO Classification of tumours of soft tissue and bone[J]. Am Pathol, 2012, 32(5 Suppl): 115-116.

(收稿日期: 2017-04-01　本文编辑: 连智华)

第 24 届全国中西医结合骨伤科学术年会征文通知

由中国中西医结合学会主办, 中国中西医结合学会骨伤科专业委员会、内蒙古自治区国际蒙医医院承办的第 24 届全国中西医结合骨伤科学术年会暨第八届骨伤科专业委员会换届大会将于 2017 年 9 月 21-23 日在内蒙古自治区呼和浩特市召开。本次会议将邀请多位国内、外著名的骨伤科专家就骨伤疾病中西医结合特色诊治的最新国内、外研究进展进行专家论坛、专题讲座和疑难、典型病例讨论。

征文内容: 以中西医结合为特色的骨伤科疾病诊疗与防治。本次会议将涉及关节、创伤、脊柱、足踝、外固定、运动医学、骨质疏松、骨肿瘤、康复、护理、小儿骨科、骨伤科基础研究等专业。涵盖创伤、关节、脊柱、足踝外科、小儿骨科、骨坏死等骨伤疾病、软组织与运动医学损伤疾病、老年退行性骨伤疾病、骨与软组织肿瘤疾病的临床诊疗经验与诊疗技术规范研究, 微创骨科/关节镜 外固定支架、传统中医、蒙医骨伤(手法切磋、小针刀等)技术、其他具有地方与民族特色治疗骨伤相关疾病技术及相关中西药物、蒙医药、其他民族医药的的临床应用及相关基础研究, 以中西医结合为特色的骨伤科康复与护理的相关临床及基础研究, 精准骨科在骨伤科相关疾病中的应用及其他与中西医结合骨科相关的临床论著、基础研究论文。

征文要求: 未在公开发行的刊物上发表过的论文。摘要 600~800 字, 结构为目的、方法、结果、结论, 并标注文章类别: 关节、创伤、脊柱、足踝、外固定、运动医学、骨质疏松、骨肿瘤、骨伤科基础研究、护理、康复、小儿骨科、骨坏死。论文请勿涉及保密内容, 文责自负。本次会议只接受电子版。请您将征文稿以 word 格式发至联系邮箱。邮件主题请注明"骨伤年会投稿"。请务必注明工作单位、通讯地址、邮政编码及通讯作者的电子信箱、联系电话, 以便及时通知您稿件录用情况。如您参加青年论坛(45 周岁以下), 请务必在来稿中注明出生年月、电话及单位, 并明确标注"青年论坛"。投稿截稿日期为 2017 年 8 月 22 日(以邮件发送时间为准)。

联系方式: 投稿邮箱: gs2017nh@163.com; 联系人: 巴虎山(18047148777), 白福贵(14747886099)。

·经验交流·

尿崩症并发氟骨症 5 例临床观察

王拴池，陶晓冰，王芳芳，张楠
（沧州市中西医结合医院脊柱脊髓外科，河北　沧州　061001）

【摘要】 **目的**：探讨尿崩症并发氟骨症的机制及氟骨症性椎管狭窄的手术治疗方法。**方法**：自 2000 年 1 月至 2011 年 11 月，应用药物控制尿崩症同时行颈椎或胸椎后路减压手术治疗尿崩症并氟骨症患者 5 例，男 2 例，女 3 例，年龄分别 35、45、47、49、55 岁。症状以四肢运动感觉障碍为主诉，同时伴多饮多尿。影像学显示颈、胸椎多节段连续性椎管狭窄。同时依据症状及实验室检查均诊断为尿崩症。依据患者症状定位责任椎段，行后路椎板切除或颈椎单开门减压手术。观察术后神经症状恢复情况，并以 JOA 评分评价手术效果。**结果**：术后 5 例患者伤口愈合良好，1 例颈椎轴性疼痛，对症治疗后好转。5 例患者获随防，时间 2~6 年，平均 4 年。患者术后肢体麻木、无力症状明显改善，肌力及针刺觉减退情况较术前明显改善，JOA 评分改善，末次随访改善率优 2 例，良 2 例，可 1 例。**结论**：尿崩症患者长期大量饮用高氟水可并发氟骨症，对于多数氟骨症性椎管狭窄行后路减压手术效果良好。

【关键词】 氟骨症；　尿崩症；　椎管狭窄；　外科手术
DOI：10.3969/j.issn.1003-0034.2017.07.014

Clinical observation of 5 cases of diabetes insipidus complicated with skeletal fluorosis

WANG Shuan-chi, TAO Xiao-bing, WAGN Fang-fang, and ZHANG Nan. Department of Spinal Surgery, Hebei Province Cangzhou Hospital of Integrated Traditional and Western Medicine, Cangzhou 061001, *Hebei, China*

ABSTRACT　**Objective**: To investigate the mechanism of diabetes insipidus complicated with skeletal fluorosis and the surgical treatment of spinal canal stenosis caused by skeletal fluorosis. **Methods**: From January 2000 to November 2011, 5 patients with diabetes insipidus complicated with skeletal fluorosis were treated with drug and cervical or thoracic posterior decompression including 2 males and 3 females with age of 35, 45, 47, 49, 55 years old respectively. The symptoms was mainly limb motor sensory disturbance accompanied by polyuria and polyuria. Imaging showed that cervical and thoracic multi-segmental continuous spinal stenosis. It was diagnosed with diabetes insipidus according to the symptoms and laboratory tests. According to the symptoms, the vertebral with problems were located and treated by posterior laminectomy decompression or the expansive open-door laminectomy. The recovery of neurological symptoms were recorded and the operation result were evaluate by JOA score improvement rate. **Results**: The wound healed well in 5 cases, and 1 case of cervical axial pain was improved after symptomatic treatment. Five patients were followed up for 2 to 6 years with an average of 4 years. Numbness of limb and weakness symptoms of follow-up patients were significantly improved, muscle strength and acupuncture hypothyroidism were significantly improved compared with preoperative, the JOA score was significantly improved. At the final follow-up, the improvement rate got excellent results in 2 cases, good in 2 and fair in 1. **Conclusion**: Long-term high intake of fluoride can cause skeletal fluorosis in patients with diabetes insipidus. The posterior decompression is effective for the majority of spinal canal stenosis caused by skeletal fluorosis.

KEYWORDS　Osteofluorosis;　Diabetes insipidus;　Spinal stenosis;　Surgical procedures, operative
Zhongguo Gu Shang/China J Orthop Trauma, 2017, 30(7): 651-655　www.zggszz.com

尿崩症（diabetes insipidus, DI）是由于下丘脑-神经垂体功能低下，抗利尿激素（AVP）分泌和释放不足，或者肾脏对 AVP 反应缺陷而引起的一组临床综合征。氟骨症性椎管狭窄症是由于摄入氟过多造成骨质增生、韧带肥厚、骨化，导致椎管狭窄而发生脊髓受压、神经产生的一系列症状的疾病[1]。2000 年 1 月至 2011 年 11 月我科共收治尿崩症合并氟骨症患者 5 例，现报告如下。

1　临床资料

1.1　一般资料

本组尿崩症合并氟骨症患者共 5 例（见表 1），分别来自河北省沧州市 3 个县市区，均为传统高氟地区，其中男 2 例，女 3 例；年龄分别 35、45、47、49、55 岁。均以四肢运动感觉障碍为主诉入院，其中中枢性尿崩症 4 例，肾性尿崩症 1 例；尿崩症发病年龄

通讯作者：王拴池　E-mail：wshch@sina.com
Corresponding author：WANG Shuan-chi　E-mail：wshch@sina.com

表 1　尿崩症并发氟骨症 5 例患者临床资料

Tab.1　Clinical data of 5 cases of diabetes insipidus complicated with skeletal fluorosis

病例	年龄(岁)	性别	原发病情况			神经症状			合并症
			原发疾病	病程(年)	临床症状	病程(年)	临床症状	影像学检查	
1	49	女	中枢性尿崩症	20	产后多饮多尿	10	双下肢无力伴麻木	颈、胸椎管狭窄	小细胞低色素性贫血
2	45	男	中枢性尿崩症	27	口干、多饮多尿	6	双上肢、右下肢麻木、无力,行走不稳	颈、胸椎管狭窄	甲状腺功能减退
3	47	女	中枢性尿崩症	32	多饮多尿	10	颈椎活动受限伴四肢麻木,双下肢无力	颈椎管狭窄	无
4	55	女	中枢性尿崩症	42	多饮多尿	15	双手麻木无力、行走不稳、尿急	颈、胸椎管狭窄	无
5	35	男	肾性性尿崩症	20	多饮多尿	4	进行性四肢无力伴双上肢肌肉萎缩	颈椎管狭窄	无

13~29 岁,平均 18.2 岁;氟骨症发病年龄 31~40 岁,平均 37.2 岁。入院前均未明确诊断氟骨症及进行相关治疗,就诊前均未规律治疗尿崩症。所有患者详细询问病史、临床及血生化检查排除糖尿病、高钙血症及低钾血症引起的多饮多尿,疑证者均做禁水加压试验。

1.2　临床表现

所有病例有多饮、多尿、口干症状,其中 1 例产后出现,每日尿量 10~16 L,尿比重 1.001~1.006,尿量与昼夜、季节变化无关。患者出现神经系统症状年龄 31~40 岁,平均 37.2 岁;早期表现为上肢或下肢麻木乏力,以后症状渐加重,部分晚期出现行走困难,需他人帮助或扶拐行走,影像学检查显示均为连续或广泛性段颈、胸椎管狭窄;其中伴氟斑牙 4 例,颈腰椎僵直 4 例,髋膝关节伸屈活动受限 4 例,多关节疼痛 2 例,肢体变形 2 例,伴夜间肌肉抽搐 2 例。合并缺铁性贫血 1 例,合并甲状腺功能减退 1 例,5 例均有不同程度呼吸动度减弱,胸式呼吸减弱。

1.3　影像学检查

X 线均表现为骨质硬化,以脊柱、骨盆、肋骨等全身中轴骨主,骨纹理变粗呈砾砂状,严重者骨纹理融合,结构模糊呈粗网状,亦可见骨小梁融合成骨斑,松质骨的增生硬化使骨小梁增粗,髓腔缩小(图 1a)。患者均有关节方面改变,主要累及大关节,表现为关节退行性变:关节软骨下囊变,骨性关节面模糊硬化,骨端增大,关节间隙变窄和关节囊增厚及关节游离体形成(图 1b)。CT 表现为椎体及附件骨密度增高,骨质增生硬化。椎旁韧带均有不同程度的肥厚或骨化现象,均有椎管内背侧及腹侧不同程度的骨样密度区,且均为多椎间发生(图 1c)。5 例均伴有椎间小关节增生硬化及黄韧带增厚、骨化,均有骨性椎管狭窄(颈、胸椎),脊柱呈竹节样改变 3 例。5 例均行 MRI 检查,在矢状面上可见骨质从前方或后方压迫脊髓,多节段时出现串珠状改变,脊髓受压、变细(图 1d)。部分病例仅见胸椎管腹侧韧带肥厚骨化压迫脊髓,椎管背侧无明显脊髓受压(图 1e)。2 例行头颅 MRI 检查,脑垂体均未见异常。

1.4　实验室检查

本组 3 例行尿氟的检查,分别为 6.02、7.15、6.55 PPM,均高于正常值(尿氟<3 PPM);血清碱性磷酸酶升高 2 例,钙值偏低 2 例(见表 2)。小细胞低色素性贫血 1 例。5 例均行禁水加压试验,其中 4 例确定为中枢性尿崩症,1 例确定为肾性尿崩症。

表 2　尿崩症并发氟骨症 5 例患者实验室检查结果

Tab.2　Laboratory results of 5 cases of diabetes insipidus complicated with skeletal fluorosis

病例	尿氟(PPM)	血清碱性磷酸酶(U/L)	血钙(mmol/L)
1	7.15	388	2.47
2	6.55	301	2.10
3	--	95	2.12
4	--	77	2.58
5	6.02	57	2.19

2　治疗方法

本组 5 例中 4 例确诊中枢性尿崩症后给予弥凝 0.1~0.2 mg/次,1~2 次/d,治疗后尿量显著减少 70%~80%,正常饮水尿量控制在 2 000~3 000 ml/d。1 例肾性尿崩症口服双克后尿量仍在 6 000 ml 左右。5 例中 4 例因颈椎管狭窄行手术治疗,其中单开

门 1 例，全椎板减压 3 例，1 例因胸椎管狭窄行全椎板切除减压手术治疗。5 例患者具体治疗情况见表 3。

3　结果

本组 5 例均获得随访，时间 2~6 年，平均 4 年；患者术后均未出现脑脊液漏、硬膜外血肿、脊髓损伤、切口感染等并发症，1 例出现轴性疼痛，对症治疗后好转。术后 4 周时随访，3 例四肢麻木感和胸腹部束带感明显减轻，3 例手握力增加，1 例术后 4 周时 Hoffman 征转阴；术后 3 个月复查，3 例四肢肌力和肌张力均有不同程度改善，膝踝阵挛明显减轻；随访未发生颈椎反曲及“鹅颈”畸形，1 例颈椎后路单开门手术患者未见再关门现象(图 1f)。

表 3　尿崩症并发氟骨症 5 例患者治疗情况

Tab.3　The therapeutic condition of 5 cases of diabetes insipidus complicated with skeletal fluorosis

病例	基础治疗	手术治疗	手术并发症
1	弥凝 0.2 mg/次，2 次/d	胸椎后路全椎板切除	无
2	弥凝 0.1 mg/次，2 次/d	颈椎后路单开门+胸椎后路全椎板切除减压	无
3	弥凝 0.1 mg/次，2 次/d	C_3–C_7 全椎板切除	无
4	弥凝 0.2 mg/次，1 次/d	C_3–C_7 全椎板切除	无
5	双克 25 mg，3 次/d	C_3–C_7 全椎板切除	颈椎轴性疼痛

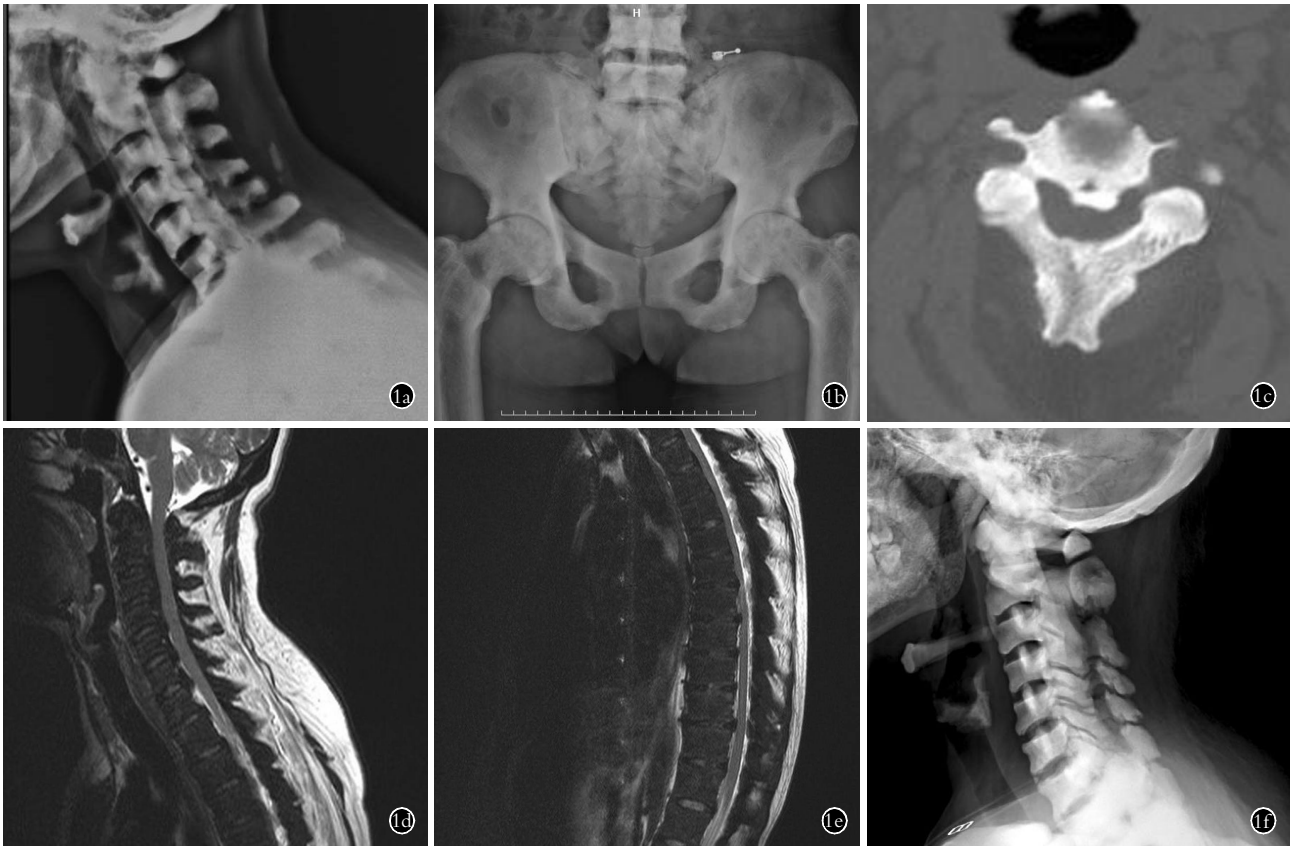

图 1　患者，女，47 岁，尿崩症合并氟骨症性颈、胸椎管狭窄症　**1a.** 术前颈椎侧位 X 线片示骨质硬化，骨纹理变粗、融合　**1b.** 术前骨盆正位 X 线片示髋关节软骨下骨囊变，骨性关节面模糊硬化　**1c.** 术前颈椎 CT 平扫示附件及后纵韧带广泛增生、硬化　**1d.** 术前颈椎核磁 T2WI 示脊髓自前后方广泛受压　**1e.** 术前胸椎核磁示胸脊髓前方受压，脊髓变细　**1f.** 颈椎后路单开门术后 3 个月颈椎侧位 X 线片示开门位置满意，无再关门现象

Fig.1　A 47-year-old female patient with diabetes insipidus complicated with cervical-thoracic spinal stenosis caused by skeletal fluorosis　**1a.** Preoperative cervical lateral X-ray showed bone sclerosis, bone texture thicker and fusion　**1b.** Preoperative pelvic AP X-ray showed hip subchondral bone cystic change, bony joint surface fuzzy hardening　**1c.** Preoperative cervical CT plain scan showed attachment and posterior longitudinal ligament extensive hyperplasia and sclerosis　**1d.** Preoperative cervical MRI T2WI showed extensive compression from the anterior and posterior spinal cord　**1e.** Preoperative MRI of thoracic vertebra showed thoracic spinal cord anterior compression, spinal cord thinning　**1f.** Postoperative cervical lateral X-ray showed a sufficient and symmetric expansion of the spinalcanal, and the reclose of the opened laminae were no found at 3 months after operation

表 4　尿崩症并发氟骨症 5 例患者术后随访疗效评价情况

Tab.4　Therapeutic evaluation of postoperative follow-up of 5 cases of diabetes insipidus complicated with skeletal fluorosis

病例	术前 JOA 评分(分)							术后 JOA 评分(分)							改善率(%)	随访时间(年)
	上肢运动	下肢运动	上肢感觉	下肢感觉	躯体感觉	膀胱功能	总分	上肢运动	下肢运动	上肢感觉	下肢感觉	躯体感觉	膀胱功能	总分		
1	4	0	2	0	1	1	8	4	3	2	1	2	3	15	77.8	6
2	2	1	1	1	1	1	7	3	3	2	1	2	2	13	60.8	5
3	3	1	1	1	1	2	9	3	2	1	1	2	3	12	37.5	4
4	2	1	1	1	2	2	9	3	3	2	1	2	4	15	75	2
5	1	2	1	1	1	1	7	3	4	1	1	2	3	14	70	3

术后疗效评价参照日本骨科协会的颈椎 JOA 评分[2],对患者日常肢体活动能力、肢体及躯干感觉情况及排尿功能进行评价,包括以下 6 个项目评分:上肢运动功能(0~4 分)、下肢运动功能(0~4 分)、上肢感觉功能(0~2 分)、下肢感觉功能(0~2 分)、躯体感觉(0~2 分)、膀胱功能(0~3 分)。改善率(RR)=[术后评分-术前评分]/(17-术前评分)×100%,>75%为优,50%~74%为良,25%~49%为可,1%~24%为无变化,<0 为差。5 例术后评价结果见表 4,JOA 评分改善,改善率优 2 例,良 2 例,可 1 例。其中 1 例单纯行胸椎减压手术患者无上肢症状,术前术后上肢分数不变。

4　讨论

4.1　尿崩症、氟骨症与地方性氟中毒的关系

地方性氟中毒是一种地方性慢性中毒性疾病,由于地方性环境、地理因素,从饮水、大气、饮食中大量摄入氟离子,导致氟的摄入量增大,长期大量摄入致体内高氟蓄积,引起以骨再建过程紊乱为主要病理特征的慢性代谢性骨病,最终导致一种慢性全身性中毒性疾病,可累及全是多个脏器。慢性地方性氟中毒的发病机制与过量的氟破坏了钙磷的正常代谢谢和成骨的过程、损害细胞原生质以及抑制胶原蛋白合成有关[1]。因此,地方性氟中毒以氟骨症和氟斑牙为主要特征。

本组 5 例尿崩症并发氟骨症患者中,有 4 例属于中枢型尿崩症,1 例属于肾性尿崩症,均具有相同的流行病学特点:均来自地方性氟骨症流行区,自幼居住当地,均有多饮、多尿、口干症状,尿量与昼夜、季节变化无关,并有多年骨痛症状,X 线表现有典型的全身骨硬化合并广泛韧带骨化,其血氟、尿氟均增高,给予垂体后叶素,双克治疗有效,这与之前的病例报道均吻合。

4.2　尿崩症合并氟骨症的治疗

尿崩症合并氟骨症患者首先应从初始治疗,即治疗尿崩症,减少高氟水摄入量,同时改饮低氟水。由于氟骨症的发病机制不清,治疗药物研究近年无明显,治疗药物仍然为传统的氢氧化铝等减少氟吸收类药物[3]。国内研究者还广泛使用各种中药制剂来治疗氟骨症,从研究结果看,有效率都很高,但这些药物都停留在实验观察阶段,目前临床尚无疗效确切药物[4]。

氟骨症临床症状主要包括:(1)四肢大关节疼痛及其与脊柱的僵直、活动受限;(2)氟骨症导致椎管狭窄(以颈、胸椎为多见),引发相应神经症状。对于四肢大关节疼痛,目前主要应用非甾体类等止痛药物,关节活动受限明显者可考虑行关节置换手术。

对于氟骨症导致椎管狭窄,氟骨性颈椎管狭窄症表现为骨质密度增高,椎板及小关节突增生、肥厚,韧带肥厚、骨化,骨质坚硬,脆性增大,椎板融合,突向椎管。韧带全失去柔韧性;硬脊膜囊与椎管壁粘连紧密。尽早手术解除脊髓压迫是必须的,陈华燕等[5]认为诊断明确后应尽早手术。Tomita 等[6]认为对于后纵韧带钙化所致的脊髓受压,后路减压是较好的手术方法。Iwasaki 等[7]报道 64 例 OPLL 行颈椎管扩大成形术获得了满意效果。多位学者[8-9]经长期临床实践与研究表明,对颈椎病伴椎管狭窄病例通过后路进行多节段(5 个或以上)减压可使其脊髓后方的空间扩大,根据“弓弦原理”得以向后移行,并取得良好效果。但单开门减压时椎板脆硬,门轴侧骨折情况多见。李鹏飞[10]认为氟骨症患者颈椎骨折增生明显,稳定性增加,全椎板减压后效果与单开门减压无区别。万军等[11]认为颈椎后路单开门锚定法较单纯丝线固定者术后轴性疼痛比例低。

肖龙坡等[12]认为对于氟骨症性胸椎管狭窄症,目前保守治疗效果差,且随病程发展进行性加重,同样应早期手术治疗。目前常用胸椎板切除减压术,因为氟骨症性胸椎管狭窄压迫多来自后方。减压长度应超过病变范围上下各 1 个椎板,宽度超过硬膜囊的横径,直至观察到脊髓波动。但晚期患者效果较差,且单纯行椎板减压存在争议,本组 5 例中 1 例因

胸椎压迫主要来自前方,考虑单纯后减压效果差,需联合截骨矫形或前路手术，患者家属因手术风险拒绝手术。Yonenobu 等[13]提出,即使广泛的椎板切除也无法保证有效的脊髓减压，因为胸椎是自然后凸的，所以椎板减压无法像前凸的颈椎与腰椎那样产生满意的效果，因此他提出改良的侧前方脊柱切开术,认为效果满意。对于胸椎后凸较明显的患者单纯椎板减压效果则更差。夏英鹏等[14]认为必须重视多节段椎板减压对胸椎稳定性的影响，必要时可尝试联合应用内固定融合手术,以维持胸椎后凸,保证手术的远期效果。

氟骨症在高氟区并不少见，但尿崩症致氟骨症者少见,其治疗要点是首先治疗尿崩症,药物控制尿崩症同时饮用低氟水,减少摄入;若存在氟骨症所致颈胸椎管狭窄症应早期手术治疗，治疗氟中毒脊髓压迫症的主要目的是解除或改善神经系统受压症状,防止神经功能损伤加重,因此,对脊髓神经压迫局限、脊髓代偿功能良好者应早期诊断、早期手术治疗。但应注意胸椎后路减压必要时需辅助内固定以保证远期手术疗效。

参考文献

[1] 桑志成,周卫,张兆杰,等. 郭氏中药治疗中度地方性氟骨症 X 线改变的随机对照试验[J]. 中国骨伤,2010,23(5):379-382.
SANG ZC, ZHOU W, ZHANG Z J, et al. X-ray analysis on 114 patients with moderate endemic skeletal fluorosis by treatment of Guo´s Chinese herbal[J]. Zhongguo Gu Shang/China J Orthop Trauma, 2010,23(5):379-382. Chinese with abstract in English.

[2] Wang W, Kong L, Zhao H, et al. Thoracic ossification of ligamentum flavum caused by skeletal fluorosis[J]. Euro Spine J, 2007, 16(8): 1119-1128.

[3] 刘祖发,周卫. 氟骨症中医治疗的临床概况[J]. 中国骨伤, 2007,20(8):581-582.
LIU ZF, ZHOU W. Clinical overview of traditional Chinese medicine therapy of skeletal fluorosis[J]. Zhongguo Gu Shang/China J Orthop Trauma, 2007, 20(8):581-582. Chinese.

[4] 黄长青. 关于当前氟骨症治疗的新思考[J]. 中华地方病学杂志,2002,21(5):416-419.
HUANG CQ. The new thinking on treatment of skeletal fluorosis at present[J]. Zhonghua Di Fang Bing Za Zhi, 2002, 21(5):416-419. Chinese.

[5] 陈华燕,尚显文,刘日光. 单开门椎管扩大成形术治疗氟骨性颈椎管狭窄症[J]. 中国脊柱脊髓杂志,2008,18(1):37-40.
CHEN HY, SHANG XW, LIU RG. Expansive open-door laminoplasty in the treatment of cervical spinal stenosis due to osteofluorosis[J]. Zhongguo Ji Zhu Ji Sui Za Zhi, 2008, 18(1):37-40. Chinese.

[6] Tomita K, Nomura S, Umeda S, et al. Cervical laminoplasty to enlarge the spinal canal in multilevel ossification of the posterior longitudinal ligament with myelopathy[J]. Arch Orthop Trauma Surg, 1988, 107(3):148-153.

[7] Iwasaki M, Kawaguchi Y, Kimura T, et al. Long-term results of expansive laminoplasty for ossification of the posterior longitudinal ligament of the cervical spine: more than 10 years follow up[J]. J Neurosurg, 2002, 96(2 Suppl):180-189.

[8] Martin-Benlloch JA, Maruenda-Paulino JI, Barra-Pla A, et al. Expansive laminoplasty as a method for managing cervical multilevel spondylotic myelopathy[J]. Spine (Phila Pa 1976), 2003, 28(7): 680-684.

[9] Seichi A, Takeshita K, Ohishi I, et al. Long-term results of double-door laminoplasty for cervical stenotic myelopathy[J]. Spine (Phila Pa 1976), 2001, 26(5):479-487.

[10] 李鹏飞. 氟骨症性颈椎管狭窄症的手术治疗[J]. 中国医药指南,2013,(9):202-203.
LI PF. Surgical treatment of fluorosis cervical stenosis[J]. Zhongguo Yi Yao Zhi Nan, 2013, (9):202-203. Chinese.

[11] 万军,胡炜,张学利,等. 锚定法单开门颈椎管扩大成形术治疗氟骨症颈椎管狭窄症[J].中国骨与关节损伤杂志,2010,25(2):103-104.
WAN J, HU W, ZHANG XL. Treatment of flurosis cervical canal stenosis by expansive open-door laminoplasty using anchor method [J]. Zhongguo Gu Yu Guan Jie Sun Shang Za Zhi, 2010, 25(2): 103-104. Chinese.

[12] 肖龙坡,陶志宇,王晓,等. 氟骨症性胸椎管狭窄症的诊断与治疗[J]. 中国脊柱脊髓杂志,2001,11(5):30.
XIAO LP, TAO ZY, WANG X, et al. Diagnosis and treatment of thoracic spinal canal stenosis form fluorsis[J]. Zhongguo Ji Zhu Ji Sui Za Zhi, 2001, 11(5):30. Chinese.

[13] Yonenobu K, Ebara S, Fujiwara K, et al. Thoracic myelopathy secondary to ossification of the spinal ligament[J]. J Neurosurg, 1987, 66(4):511-518.

[14] 夏英鹏,徐天同,张黎龙,等. 椎板减压治疗氟骨病胸椎管狭窄症的效果及其与胸椎后凸的关系[J]. 中国脊柱脊髓杂志, 2007,17(6):426-429.
XIA YP, XU TT, ZHANG LL, et al. Relationship between the development of thoracic kyphosis and long-term outcomes of laminectomy for fluorosis thoracic stenosis[J]. Zhongguo Ji Zhu Ji Sui Za Zhi, 2007, 17(6):426-429. Chinese.

(收稿日期:2017-04-20　本文编辑:王玉蔓)

·经验交流·

髓内钉结合空心钉治疗股骨髁部骨折

申国庆,张浩,龙大福,李正文,谈应东
(酒泉市人民医院骨科,甘肃　酒泉　735000)

【摘要】 **目的**:观察逆行髓内钉结合空心钉治疗股骨髁部骨折的临床疗效。**方法**:回顾性分析 2009 年 6 月至 2015 年 6 月收治的股骨髁部粉碎性骨折患者 13 例,均使用逆行髓内钉结合空心钉治疗,男 6 例,女 7 例;年龄 19~76 岁,平均 46.1 岁。闭合性骨折 10 例,开放性骨折 3 例;骨折按 AO 分型:C1 型 4 例,C2 型 7 例,C3 型 2 例。术后观察骨折复位及膝关节功能恢复情况。**结果**:13 例全部获得随访,时间 12~36 个月,平均 24 个月。X 线复查示骨折愈合时间为 18~24 周,平均 21 周,无内固定物松动、断裂及再骨折病例。手术后 1 年膝关节 HSS 评分 90.07±4.99。**结论**:股骨逆行髓内钉结合空心螺钉治疗股骨髁间骨折临床疗效优良,能提高股骨髁部骨折的解剖复位率,减少并发症发生,促进膝关节功能恢复。

【关键词】 骨折固定术,髓内;　股骨髁骨折;　骨移植
DOI:10.3969/j.issn.1003-0034.2017.07.015

Intramedullary nailing combined with cannulated screw in treating femoral condyles fractures

SHEN Guo-qing, ZHANG Hao, LONG Da-fu, LI Zheng-wen, and TAN Ying-dong. Department of Orthopaedics, People's Hospital of Jiuquan City, Jiuquan 735000, *Gansu, China*

ABSTRACT　**Objective**: To observe the clinical effects of retrograde intramedullary nailing and cannulated screws in the treatment of femoral condylar fracture. **Methods**: From June 2009 to June 2015, 13 patients with femoral condyles fracture were treated by retrograde intramedullary nailing and cannulated screws including 6 males and 7 females with an average age of 46.1 years old ranging from 16 to 76 years old. There were 10 cases of closed fractures, 3 cases of open fraetures. According to AO classification criteriam, 4 cases were type C1, 7 cases were type C2, 2 cases were type C3. Postoperative reduction of fracture and the knee joint function recovery were observed. **Results**: All patients were followed up for 12 to 36 months with a mean of 24 months. X-ray examination showed that the union time of fracture was 18 to 24 weeks, 21 weeks on average. There were no cases of loosening, breakage of internal fixators and re-fracture. Hospital for Special Surgery (HSS) knee score was 90.07±4.99 at 1 year after the operation. **Conclusion**: The clinical efficacy for retrograde intramedullary nailing and cannulated screw for the treatment of femoral condyles fracture was excellent. It can improve the anatomical reattachment rate and reduce the complications and promote the knee functional recovery.

KEYWORDS　Fracture fixation, intramedullary;　Femoral condyles fractures;　Bone transplantation
Zhongguo Gu Shang/China J Orthop Trauma, 2017, 30(7): 656-659　www.zggszz.com

股骨远端髁部骨折在治疗上要求关节面解剖复位,坚强内固定,以利于早期活动,恢复关节功能。手术治疗股骨远端关节内骨折对创伤骨科医师极具挑战。2009 年 6 至 2015 年 6 月使用股骨逆行髓内钉结合空心螺钉治疗股骨髁间骨折 13 例,取得了满意的临床疗效,现报告如下。

1　临床资料

本组 13 例,其中男 6 例;女 7 例;年龄 19~76 岁,平均 46.1 岁。致伤原因:交通事故伤 8 例,高处坠落伤 4 例,摔伤 1 例。骨折类型按 OA 分型[1]:C1 型 4 例,C2 型 7 例,C3 型 2 例。闭合性骨折 10 例,开放性骨折 3 例(Gustilo Ⅱ型 2 例,Ⅲ型 1 例)。合并其他部位骨折及损伤 4 例:1 例合并下颌骨骨折和掌骨骨折,1 例合并同侧胫骨骨折和髌骨骨折,1 例合并蛛网膜下腔出血,1 例合并同侧内踝骨折。

2　治疗方法

2.1　手术方法

闭合性骨折患者手术治疗前行患侧下肢胫骨结节骨牵引,开放性骨折患者急诊行清创术后 Ⅰ 期行内固定手术治疗。患者取仰卧位,患侧膝下垫纱布卷使膝关节轻度屈曲。因要安装近端锁钉,手术野消毒后,将消毒的止血带置于大腿近端,可避免股四头肌向内侧收缩。做膝关节前方正中切口,近端止于髌骨上方长约 7 cm,远端至髌骨下极,切开皮下后自股四头肌内侧 1/3 纵行切开,髌骨内侧保留 5 mm 切开

通讯作者:申国庆　E-mail:shen.guoqing@163.com
Corresponding author: SHEN Guo-qing　E-mail: shen.guoqing@163.com

关节囊,自髌腱内侧切开少许,将股四头肌下端和髌骨拉向外侧,骨折粉碎时可向近端延长暴露。显露股骨远端关节面，探查膝关节内外侧半月板和交叉韧带。显露股骨髁间骨折,解剖复位骨折后,用克氏针临时固定,如有冠状面骨折,同样用细克氏针固定骨折，在穿入克氏针时注意不要位于髓内钉进钉通道内。将股骨远端关节面和髁复位满意后,使髁部成为一个整体。在前交叉韧带前方 5 mm 处定为髓内钉进钉点,克氏针钻入后,透视调整方向和角度,保持好股骨的力线和关节面的角度，满意后用颈椎环钻取髓内钉通道处的骨质,髓腔锉股骨近端扩髓,置入合适的髓内钉,远近端锁定。以固定股骨髁的克氏针为导针拧入合适长度的空心螺钉，固定股骨内外髁的螺钉选用 7.3 mm 空心螺钉,固定冠状面骨折的选用 4.5 mm 或 3.5 mm 的空心螺钉。固定完毕后冲洗伤口,无创伤缝合线缝合髌上滑囊,缝合关节囊、筋膜、皮下组织及皮肤,放置负压引流管引流。

2.2　术后处理

术后 24 h 内常规使用抗生素,次日开始指导患肢股四头肌等长收缩功能锻炼。术后 48 h 后拔出引流管即开始行 CPM 膝关节功能锻炼。嘱其主动功能锻炼。术后 3~6 个月根据 X 线复查骨折愈合情况逐渐负重。

3　结果

手术后 2 周内、术后 1、2、3、6、9、12 个月摄 X 线片复查了解骨痂形成和内固定的情况，观察患者膝关节功能,大腿的肿胀、疼痛、下肢行走等情况。典型病例见图 1–2。本组手术时间 110~160 min,平均 135 min;术中出血量 300~500 ml,平均 400 ml;住院时间 7~16 d,平均 13.2 d。术后 X 线片示骨折复位、髓内钉和空心钉固定满意。术后无皮肤坏死及伤口感染发生，均 I 期愈合。所有患者获得随访，时间 12~36 个月,平均 24 个月。复查 X 线片示骨折愈合时间为 18~24 周,平均 21 周,无内固定物松动、断裂

图 1　患者,女,48 岁,交通伤致右膝股骨髁部粉碎性骨折,切开复位空心钉结合逆行髓内钉固定　**1a.** 术前正侧位 X 线片　**1b.** 术后 3 d 正侧位 X 线片显示骨折固定良好　**1c.** 术后半年正侧位 X 线片显示骨折愈合　**1d.** 术后 1 年骨折愈合后功能恢复满意

Fig.1　A 48-year-old female patient with right distal femur fracture caused by traffic accident were treated by open reduction and internal fixation of retrograde intramedullary nailing and cannulated screws　**1a.** Preoperative AP and lateral X-rays　**1b.** AP and lateral X-rays at 3 days after operation showed good fracture fixation　**1c.** AP and lateral at 6 months after operation showed fractures healed　**1d.** After 1 year, the fracture healed and the function recovered satisfactorily

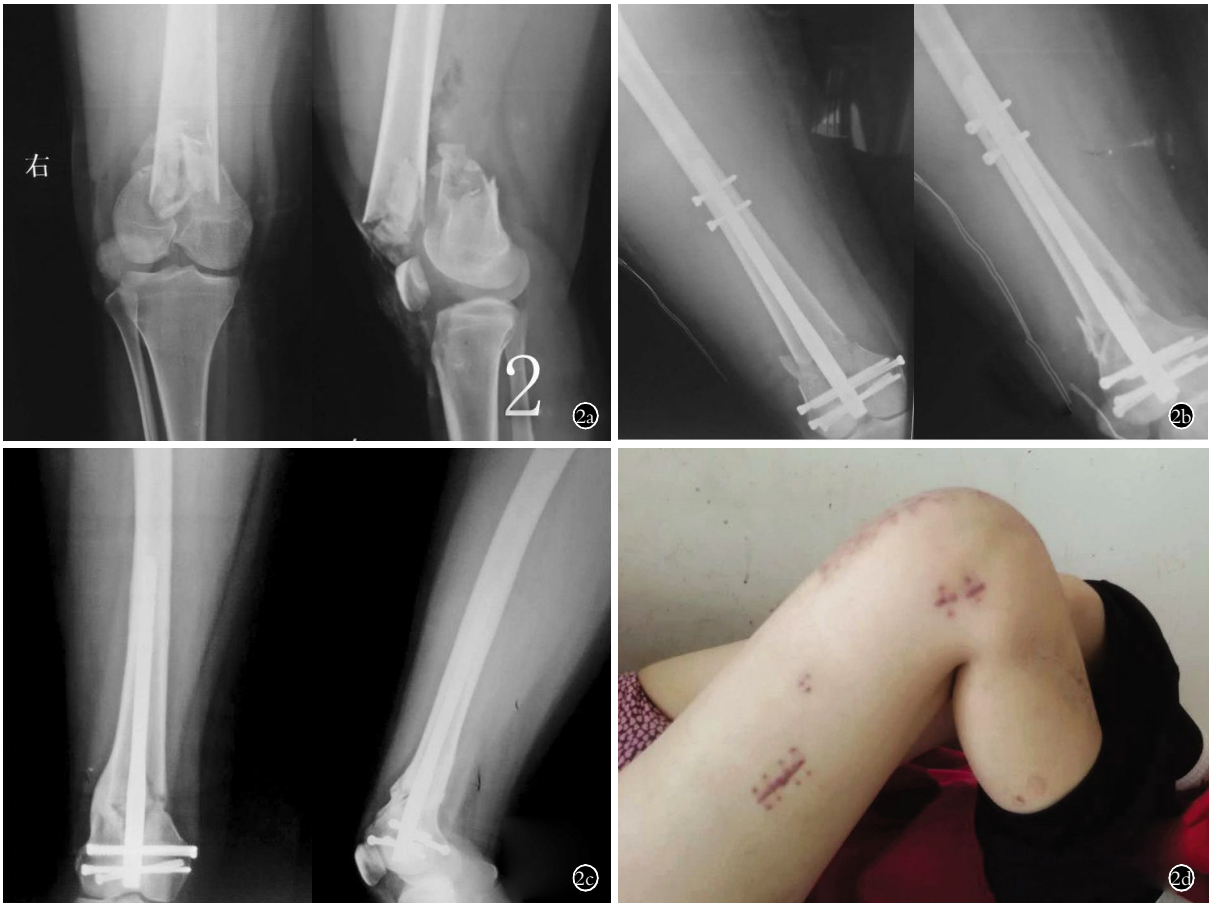

图 2　患者,女,19 岁,高处坠落伤致右膝股骨髁部粉碎性骨折,切开复位空心钉结合逆行髓内钉固定　**2a.** 术前正侧位 X 线片　**2b.** 术后 3 d 正侧位 X 线片　**2c.** 术后半年正侧位 X 线片显示骨折愈合　**2d.** 术后 1 年骨折愈合后功能恢复满意

Fig.2　A 19-year-old female patient with right distal femur fracture caused by high falling were treated by open reduction and internal fixation of retrograde intramedullary nailing and cannulated screws　**1a.** Preoperative AP and lateral X-rays　**1b.** AP and lateral X-rays at 3 days after operation showed good fracture fixation　**1c.** AP and lateral X-rays at 6 months after operation showed fractures healed　**1d.** After 1 year, the fracture healed and the function recovered satisfactorily

及再骨折病例。手术后 1 年按照膝关节纽约特种外科医院 HSS 评分[2]评价膝关节功能,疼痛 26.50±3.61, 功能 19.02±2.64, 活动度 15.51±1.27, 肌力 8.60±1.47,屈膝畸形 8.92±1.00,稳定性 8.60±1.24,减分项目-2.09±0.79,总分 90.07±4.99。

4　讨论

尽管股骨远端关节内骨折可以通过间接方法进行复位, 但直视下骨折块解剖复位是恢复关节内软骨面最直接的方法。目前对手术切口、内固定材料的选择及固定方式都有不同意见。而采用膝关节前正中切口, 使用空心钉结合逆行髓内钉固定股骨远端复杂关节内骨折, 并使用颈椎环钻取进钉点松质骨移植于骨折断端可以促进骨折愈合。

4.1　关于手术切口

Beltran 等[3]将 Swashbuckler 入路进行改良,并将之应用在尸体标本上进行改良手术入路和传统手术入路的比较研究, 发现微创 Swashbuckler 入路在减少手术剥离和创伤的基础上并不会显著影响术者视野。Swashbuckler 入路及其改良主要是为使用锁定板和 LISS 系统设计的,对股骨远端关节内骨折显露,仍然有软组织损伤重的弊端。美国德克萨斯健康科学中心建议使用髌旁内侧关节切开术[4],可以更容易获得正确的髓内钉进针点和轨迹。在显露过程中选用,内侧髌旁入路切开关节囊,近端基本都在腱性部分切开,不损伤肌肉,远端关节面可完全暴露,还可以兼顾股骨内外侧髁的后部分; 在切口的近端可以处理显露部分髁上骨折片。所以对于股骨远端关节内骨折, 内侧髌旁入路切开关节囊可以有效地暴露股骨远端的关节面, 为直视下解剖复位关节面提供便利,同时利于复位髁上骨折和髓内钉的植入。

4.2　关于内固定

加拿大创伤骨科协会在该国实施了一项前瞻性、多中心的随机对照试验[5],对比 LISS 和 DCS 在治疗股骨远端骨折的疗效, 最后总结关节周围非粉

碎性骨折可接受非锁定角度固定装置治疗。Hoskins 等[6]进行了一项回顾性研究,显示在股骨远端骨折的治疗中,髓内钉的临床疗效优于锁定钢板。本组病例对于股骨髁部粉碎性通过克氏针固定髁上骨折,选择非角度固定的髓内钉治疗,增加了固定的强度。同时利用克氏针技术将股骨髁部固定成一个整体,使 C 型骨折变为 A 型骨折。使用颈椎环钻,将股骨髁部髓内钉钉道的松质骨取出,钉道被髓内钉填充,不形成局部缺损,也不影响髓内钉固定强度,同时也得到了优质松质骨,将所得松质骨在骨折固定后,剪成碎骨粒, 移植于骨折断端, 提供了大量骨生长因子,暴露移植骨中 BMP 等骨诱导物,又增加移植骨与周围的接触面接,发挥骨传导作用,填充缺损,促进愈合;同时减少了髂骨取骨的创伤[7]。采用颈椎环钻取骨,环钻头部是锯齿,其余部位光滑,可以防止损伤髌腱和髌骨关节面。只要掌握好环钻的角度和方向,可以取得较为满意的松质骨用于植骨。

4.3　空心钉和逆行髓内钉

对于 AO 分型 C 型骨折手术的目标主要是重建关节面的解剖结构,恢复旋转和轴线,将髁部稳定地固定到股骨干上以及术后早期功能活动。显露骨折后解剖复位,克氏针临时固定,因为是直视下复位,保证了骨折复位的质量, 使关节软骨面最大可能地恢复平整。如果有冠状面上的骨折,可以使用自前向后的克氏针固定, 使用 4.5 mm 或 3.5 mm 的空心钉固定冠状面骨折。在克氏针固定骨折后使用环钻开髓,如果克氏针有阻挡,可以在克氏针前方或后方在钻入 1 枚克氏针后拔出阻挡的克氏针。植入髓内钉主钉后使用 7.3 mm 的空心拉力螺钉固定髁间骨折,然后维持下肢的长度和力线拧入髓内钉的锁钉。在固定髁间骨折时, 在髓内钉前方和后方分布有空心拉力螺钉,至少使用 2 枚,最多使用 5 枚,再加上通过髓内钉的 2 枚拉力螺钉, 这样至少有 4 枚拉力螺钉固定髁间骨折,使内外髁成为一个整体。有 2 例患者出现冠状面上骨折线, 使用了 4.5 mm 空心钉固定,必要时给予空心钉埋头处理,使复杂骨折整复为简单骨折,减低骨折固定的难度,增加了骨折固定的强度。韩擎天等[8]通过股骨远端骨折 3 种内固定方法的生物力学研究提出: 股骨髁间应力强度以髁上交锁髓内钉固定最小, 由于固定牢靠, 不易产生变形,应力传速快,应力就越小。

4.4　固定和功能恢复

股骨远端骨折最常见的并发症是膝关节活动受限, 这种并发症是因为原始创伤或手术暴露时对股四头肌和关节面的损伤, 导致股四头肌瘢痕和膝关节纤维粘连,从而影响膝关节的活动。采用空心钉结合逆行髓内钉固定骨折, 避免了外侧或内侧切开分离肌肉的操作,避免了手术对肌肉的损伤,有利于手术后功能锻炼。同时手术中在直视下复位关节软骨,用空心钉固定骨折及关节软骨, 使关节面损伤降到最低。空心拉力螺钉和髓内钉远端的拉力螺钉拥有足够强度固定内外髁,使内外髁成为一个整体。韩擎天等[8]认为髓内钉固定的力线处于骨干受力的中轴线上,位置比侧方钢板接近下肢力线,其力臂从骨折端延伸到骨干两端达到弹性固定, 应力分布比较均匀,符合生物力学要求,因而达到坚强固定,固定及恢复了原有的股骨刚强度和稳定性, 术后即能进行膝关节功能锻炼。早期被动活动能最大限度减少膝关节内粘连,避免膝关节僵直。手术稳定的内同定、精细处理软组织及早期活动膝关节均可大大改善疗效,获得良好的膝关节功能。

参考文献

[1] 刘璠. 股骨远端骨折的治疗[J]. 中国骨伤,2014,27(10):797-799.
LIU F. Treatment of distal femur fractures[J]. Zhongguo Gu Shang/China J Orthop Trauma,2014,27(10):797-799. Chinese with abstract in English.

[2] Insall JN, Ranawat CS, Aglietti P, et al. A comparison of four models of total knee-replacement prostheses[J]. J Bone Joint Surg Am, 1976,58(6):754-765.

[3] Beltran MJ, Blair JA, Huh J, et al. Articular exposure with the swashbuckler versus a "Mini-swashbuckler" approach[J]. Injury, 2013,44(2):189-193.

[4] Beltran MJ, Gary JL, Collinge CA. Management of distal femur fractures with modern plates and nails: state of the art[J]. J Orthop Trauma,2015,29(4):165-172.

[5] Canadian Orthopaedic Trauma Society. Are locking constructs in distal femoral fractures always best? A prospective multicenter randomized controlled trial comparing the less invasive stabilization system with the minimally invasive dynamic condylar screw system [J]. J Orthop Trauma,2016,30 (1):e1-6.

[6] Hoskins W, Sheehy R, Edwards ER, et al. Nails or plates for fracture of the distal femur? data from the Victoria Orthopaedic Trauma Outcomes Registry[J]. Bone Joint J,2016,98(6):846-850.

[7] 申国庆,张浩,高发旺,等. 带锁髓内钉治疗股骨骨不连[J]. 中国骨伤,2011,24(1):62-65.
SHEN GQ, ZHANG H, GAO FW, et al. Interlocking intramedullary nail for the treatment of femoral nonunion[J]. Zhongguo Gu Shang/China J Orthop Trauma,2011,24(1):62-65. Chinese with abstract in English.

[8] 韩擎天,王以进,汤红伟. 股骨远端骨折 3 种内固定方法的生物力学研究比较[J]. 中国骨伤,2010,23(8):601-604.
HAN QT, WANG YJ, TANG HW. Biomechanical comparison of three methods of internal fixation for distal femoral fractures[J]. Zhongguo Gu Shang/China J Orthop Trauma,2010,23(8):601-604. Chinese with abstract in English.

(收稿日期:2016-11-20　本文编辑:王玉蔓)

·经验交流·

骨盆环微创内固定治疗骨盆 C 型骨折

唐春晖,姚高文,王林,涂洪亮,罗伟
(内江市第一人民医院骨科,四川　内江　641000)

【摘要】 **目的**:探讨骨盆前、后环微创内固定在骨盆 C 型骨折治疗中的可行性、技术要点以及临床效果。**方法**:自 2010 年 12 月至 2015 年 12 月,选择经髂腹股沟微创小切口重建接骨板内固定治疗骨盆前环损伤;经皮骶髂关节螺钉内固定治疗骨盆后环损伤患者 18 例,男 11 例,女 7 例;年龄 29~68 岁,平均 43.6 岁。骨折按 Tile 分型:C1 型 14 例,C2 型 3 例,C3 型 1 例。耻骨骨折合并同侧骶骨骨折 12 例,耻骨骨折合并同侧骶髂关节脱位 2 例,双侧耻骨骨折合并单侧骶骨骨折伴耻骨联合分离 3 例,双侧耻骨骨折合并双侧骶髂关节骨折脱位 1 例。观察结果包括手术时间、手术出血量、腰骶神经及髂血管损伤情况、骨折复位情况等。**结果**:所有患者伤口Ⅰ期愈合,无感染、深静脉血栓、腰骶神经及髂血管损伤、异位骨化等并发症发生。根据 Matta 复位标准,优 14 例,良 3 例,可 1 例。16 例患者获得随访,时间 6~33 个月,平均 16.7 个月。根据 Majeed 疗效评价标准,优 15 例,良 1 例,Majeed 评分 92.13±5.44。 **结论**:骨盆前环损伤选择经髂腹股沟微创小切口重建接骨板内固定, 骨盆后环损伤选择经皮骶髂关节螺钉内固定治疗骨盆 C 型骨折具有手术时间短、创伤小、出血少等优点,临床操作安全可行,疗效满意。

【关键词】 骨盆前环;　骨盆后环;　骨折;　最小侵入性外科手术
DOI:10.3969/j.issn.1003-0034.2017.07.016

Minimally invasive internal fixation of pelvic ring for type C pelvic fracture

TANG Chun-hui, YAO Gao-wen, WANG Lin, TU Hong-liang, and LUO Wei. Department of Orthopaedics, the First Hospital of Neijiang City, Neijiang 641000, *Sichuan, China*

ABSTRACT　**Objective**: To evaluate the feasibility of minimally invasive internal fixation of pelvic anterior and posterior ring for the treatment of type C pelvic fracture, and to explore its operative techniques and therapeutic efficacy. **Methods**: From December 2010 to December 2015, 18 patients with type C pelvic fracture were treated by reconstructive plates fixation through minimally invasive ilioinguinal approach for pelvic anterior ring injuries, and by invasive percutaneous sacroiliac joint screw fixation for pelvic posterior ring injuries. There were 11 males and 7 females ranging from 29 to 68 years old with an average age of 43.6 years old. According to Tile classification, there were 14 cases of type C1, 3 cases of type C2, 1 case of Type C3. To be specific, 12 cases with hemi-fracture of rami ossa pubis accompanied with fracture of the sacrum, 2 cases with hemi-fracture of rami ossa pubis accompanied with sacro-iliac joint dislocation, 3 cases with bilateral-fracture of rami ossa pubis combined with pubic symphysis separation accompanied with single-fracture of the sacrum, 1 case with bilateral-fracture of rami ossa pubis combined with bilateral-fracture of sacro-iliac joint were included. Operation time, intra-operative blood loss, injuries of lumbosacral nerves and iliac blood vessels, and fracture reduction were observed. **Results**: All wounds were primary healing. No complications such as infection, deep venous thrombosis, injuries of lumbosacral nerves and iliaca vessels or heterotopic ossification occurred. According to Matta criterion of fracture reduction, 14 cases got excellent results, 3 good and 1 fair. Sixteen patients were followed up in a period varying from 6 to 33 months with 16.7 months on average. And according to functional score of Majeed, 13 cases obtained excellent results, 2 good and 1 fair, with an average score of 92.13±5.44. **Conclusion**: Internal fixation with reconstructive plates through the ilioinguinal approach and with percutaneous iliosacral screw for type C pelvic facture on pelvic anterior ring and pelvic posterior ring respectively have advantages of shorter operation time, smaller invasive trauma, less blood loss and etc. Thus, this technique is safe and practicable, yielding satisfying results.

KEYWORDS　Anterior pelvic ring;　Posterior pelvic ring;　Fractures;　Minimally invasive surgical procedures
Zhongguo Gu Shang/China J Orthop Trauma, 2017, 30(7): 660-663　www.zggszz.com

骨盆骨折多由高能量损伤造成, 占全身骨折的 3%~8%[1],其中交通伤、高处坠落伤是其主要原因,且常合并失血性休克及其他脏器损伤, 有较高的死亡率及致残率。骨盆是负重的主要结构,虽骨盆后环的解剖复位和固定是手术治疗的主要目标, 但骨盆前环稳定性影响后环的负荷和位移[2]。2010 年 12 月至 2015 年 12 月,对 18 例骨盆 C 型骨折患者,骨盆

通讯作者:唐春晖　E-mail:tch426@163.com
Corresponding author: TANG Chun-hui　E-mail: tch426@163.com

前环损伤选择经髂腹股沟微创小切口重建接骨板内固定，骨盆后环损伤选择经皮骶髂关节螺钉内固定治疗，取得满意疗效，现报告如下。

1　临床资料

本组 18 例，男 11 例，女 7 例；年龄 29~68 岁，平均 43.6 岁。骨盆骨折类型按 Tile[3]分型：C1 型 14 例，C2 型 3 例，C3 型 1 例。骶骨骨折按 Denis 等[4]分型：Ⅰ区 6 例，Ⅱ区 9 例。致伤原因：交通伤 16 例，高处坠落伤 2 例。合并伤：失血性休克 6 例，股骨转子间骨折 1 例，合并颅脑损伤 1 例。受伤至手术时间为 5~14 d，平均 7.5 d。

2　治疗方法

2.1　术前处理

在“损害控制”理念[5-6]指导下，早期纠正休克同时积极处理危及生命的合并伤。对伴有失血性休克及骨盆容积改变者除扩容、输血、纠正休克外，必要时予以骨盆兜固定或骨盆外固定支架固定。术前常规拍摄骨盆前后位、骨盆入口、出口位，骶骨侧位 X 线片，行骨盆 CT 扫描及三维重建。

2.2　手术方法

采用气管插管全麻，平卧位。C 形臂 X 线透视骨折移位情况，移位较明显者采用双向牵引配合外固定架 Schanz 螺钉帮助闭合复位，复位后取髂前、髂后上棘连线中后 1/3 交点为进针点，做一小切口分离软组织直达髂骨。于 C 形臂 X 线透视下，从骨盆横断面水平线，自后外向前内成 20°角，骨盆冠状面横切线水平，自下向上成 10°角，使用 2 mm 导针缓慢打入，穿过髂骨、骶髂关节直达 S_1 椎体内，不超过中线。穿针过程中反复做正位、出口位、入口位及骶骨侧位透视明确导针位置正确后丝锥攻丝，拧入 6.5 mm 空心钉固定。

骨盆前环损伤则于髂前上棘后方至髂结节做约 4.0 cm 斜行切口，利用骨膜剥离器沿髂骨内板骨膜下剥离髂肌和腹肌，经髂耻隆起至髋臼前柱。再于耻骨结节向外上做约 4.0 cm 切口，分离并保护精索(或圆韧带)，骨膜下显露耻骨支前上方。患肢屈髋 45°~60°，放松髂腰肌，增大髂腰肌后间隙，对向潜行剥离汇聚，复位前环，微创插入预弯塑形钛板，固定前环。

3　结果

手术时间 75~120 min，平均 90 min；出血量 90~400 ml，平均 180 ml。本组患者伤口全部Ⅰ期愈合，无脂肪液化，无感染、腰骶神经及髂血管损伤、深静脉血栓、异位骨化等并发症发生。前环重建接骨板固定沿髂耻前柱放置[7]。骨折复位采用 Matta 等[8]标准评价，术后骨折移位<4 mm 为优，4~10 mm 为良，10~20 mm 为可，>20 mm 为差；本组骨折复位优 14 例，良 3 例，可 1 例。

16 例患者获随访，时间 6~33 个月，平均 16.7 个月。骨折全部临床愈合，时间 10~32 周，平均 16.5 周。末次随访结果采用 Majeed[9]评分系统从疼痛、站立、坐、性行为及工作能力 5 个方面对骨盆骨折功能进行评价，评分 85~100 分为优，70~84 分为良，55~69 分为中，<55 分为差；16 例患者总分为 92.13±5.44，其中疼痛 28.13±2.10，站立 33.00±1.93，坐 9.69±0.70，性行为 3.38 ±0.62，工作能力 18.13±1.36；结果优 15 例，良 1 例。典型病例见图 1。

4　讨论

4.1　骨盆环的解剖及生物力学

骨盆后环目前统称骶髂关节复合体，包括骶髂关节、骶髂周围韧带、骶棘韧带、骶结节韧带与盆底肌肉等结构，临床上骨盆后环损伤主要为骶髂关节骨折脱位、骶骨骨折及髂骨翼骨折。从 Tile 分型看，属于 B 型与 C 型不稳定骨折，尤其对于 Tile C 型骨盆骨折，强调牢固固定后环骨折脱位，否则将遗留髋部疼痛，患侧下肢短缩、跛行、骨盆扭转畸形等并发症。而骨盆前环损伤主要指耻骨上支骨折、耻骨联合分离、耻骨联合分离伴单侧或双侧耻骨上支骨折、髋臼前壁骨折等。以往对骨盆前环骨折多采用保守治疗，如牵引、骨盆悬吊、石膏固定等方法，致残率为 50%~60%[10]。随着生物力学及解剖研究的深入，发现骨盆力学的不完整会导致骨盆的不稳定，上半身约 30%的载荷经骨盆前环传递到髋关节，另外 70%分别由骨盆后环和骨盆的肌肉、韧带及其筋膜组织分担，同时骨盆前环的稳定性在很大程度上影响后环的负荷和位移[2]。所以对骨盆前环的固定也是很有意义的，不仅提高了骨盆的稳定性，而且改善了愈后[11]。

4.2　骨盆 C 型骨折固定方法的选择

对于骨盆 C 型骨折患者，常需前后环同时固定。其中前环常用钢板、经皮空心螺钉或外固定架固定，后环常用骶髂螺钉、钢板或骶骨棒固定。外固定支架常用于紧急情况下经皮途径相对迅速、简单地固定骨盆，即便是临时固定也可稳定骨盆骨折有效止血和缓解疼痛，达到抢救生命的目的。外固定支架主要控制骨盆旋转不稳定，即使对于骨盆旋转不稳定者，单纯应用外固定支架固定，复位丢失率也高达 33%[12]。钢板固定骨盆前环稳定性最好，但其创伤较大。近年来，许多学者通过 Stoppa 切口，用钢板固定骨盆前环骨折。其最大优点是可通过 1 个切口进行双侧耻骨支固定。但最近的文献表明，就单侧骨盆前环损伤而言，传统的髂腹股沟切口较 Stoppa 切口的术中出血量和术后功能无明显差异[13]。对于髂骨翼

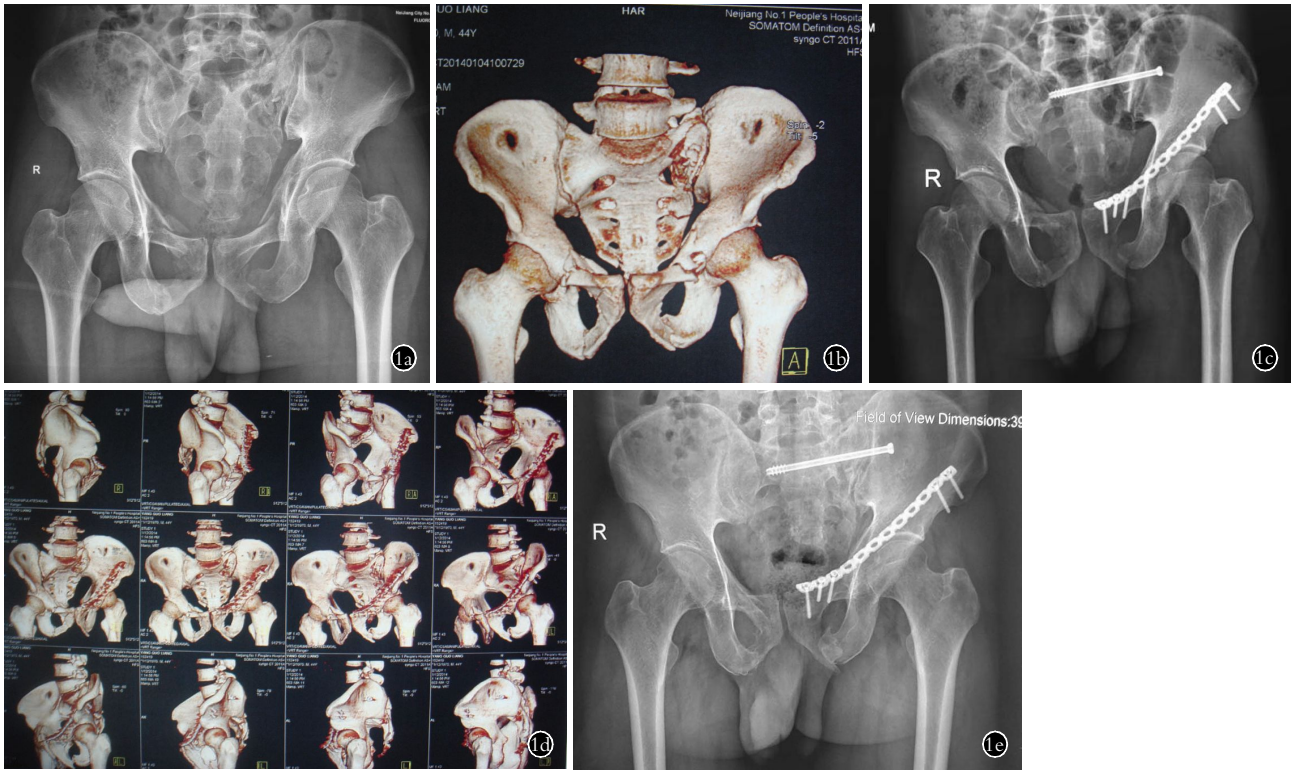

图 1　患者,男,45 岁,Tile C1 型骨盆骨折　**1a.** 术前骨盆正位 X 线片　**1b.** 术前骨盆 CT 及三维重建　**1c,1d.** 术后第 2 天骨盆正位 X 线片和术后 CT 及三维重建,骨折解剖复位,内固定满意　**1e.** 术后 1 年骨盆正位 X 线片,骨折愈合

Fig.1　A 45-year-old male patient with pelvic fracture of Tile type C1　**1a.** AP pelvic X-ray film before operation　**1b.** 3D-CT of pelvic fracture before operation　**1c, 1d.** AP X-ray film and 3D-CT after operation showed the fracture got anatomical reduction and position of internal fixation was satisfactory　**1e.** AP X-ray film at about one year after operation showed fractures healed well

后方的骨折，骶骨骨折或骶髂关节脱位造成的后环不稳定的 C 型骨折,内固定方法也有多种:如骶骨棒内固定、骶髂关节前路钢板内固定、脊柱椎弓根钉棒系统固定[14]等。骶髂关节前路钢板固定和后路骶骨棒固定存在手术切口长度较长、术中出血量多、术后感染发生率高、恢复速度较慢等多种治疗缺点。尤其是前者手术操作中极易损伤患者腰骶干，而内侧骶骨翼可予以妥善固定的部位相对较窄且固定力量较差。近几年的生物力学和临床研究证明,经皮骶髂关节螺钉固定可以为骨盆后环提供有效的固定[15],其具有手术切口小、操作步骤简单易行、手术时间短、术后并发症少、术中出血量少和恢复速度快等多种优点。疗效与后路骶骨棒和骶髂前路钢板等内固定方式相同,甚至更为优越,已成为治疗 Tile C 型骨盆骨折的主要方法。笔者认为:各种固定方法都有其优缺点,关键是要结合主客观条件选择既微创、操作方便、固定合理而稳定,又适合术者熟练操作的方法。

4.3　前环微创置板结合后环经皮骶髂关节螺钉固定的应用

经皮螺钉内固定治疗骨盆骨折是近年来发展的微创技术,但存在:(1)骨盆内固定术对空心钉放置的准确性要求很高,同时往往需要 X 线透视导航技术;(2)术中暴露、操作均比较困难,对术者要求较高;(3)一旦操作失误,容易损伤重要结构;(4)反复透视增加了医患双方损伤。这些都限制了骨盆前环经皮置钉内固定在基层医院的开展。同时生物力学试验证明,对 Tile C 型骨折,骨盆前后环完全用空心钉固定的稳定性较差，前环用钢板固定加后环用螺钉或钢板固定的力学强度较好。前路经髂腹股沟入路,创伤大,需分离保护血管、神经及精索或子宫圆韧带,手术较为复杂。Hiesterman 等[16]应用“骨盆桥技术”,即经皮下穿钢板连接髂前上棘和耻骨来固定骨盆前环,减少手术创伤。同时笔者[17]采用“髂腹股沟微创小切口”,多窗口显露,不完全切断腹肌及筋膜在腹股沟的附着，经窗口沿耻骨走向钝性分离潜行插入重建接骨板,固定效果良好。本组病例即应用前路髂腹股沟微创小切口固定骨盆前环，经皮骶髂关节螺钉固定骨盆后环,骨盆稳定性好,临床疗效总体满意,仅 1 例 C3 型骨盆骨折术后功能欠佳,与骨盆后环复位质量及固定方式选择密切相关。临床上运用上述方法时需要注意:(1)经皮骶髂螺钉内固定主要适用于骶骨 Denis Ⅰ、Ⅱ区骨折及部分复位满意

的骶髂关节脱位，不适用于骶骨 DenisⅢ区骨折[18]。(2)对骶骨 DenisⅠ区骨折及部分复位满意的骶髂关节脱位，经皮骶髂关节螺钉置入深度一般不超过骶骨中线；对骶骨 DenisⅡ区骨折可跨中线固定，但需注意勿损伤对侧骶骨“斜坡”区走行的腰骶神经。(3)手术治疗前需完善影像学相关检查，除详细了解骨盆骨折的损伤情况外，需明确有无腰骶变异，如有明显变异情况时则需谨慎使用经皮骶髂螺钉内固定。(4)对骨盆后环损伤不能达到或接近解剖复位，建议先行前环复位固定，后行经皮骶髂关节螺钉固定。(5)操作过程中应反复行 30°骨盆出口、入口位和骶骨侧位透视，并及时调整导针的穿刺位置、方向，进而降低螺钉损伤周围神经及血管组织的风险性。(6)患者年龄较大，或合并有严重骨质疏松时，或骨折端粉碎较大或移位明显，不宜采用骶髂螺钉，往往需选择其他方法固定。

参考文献

[1] Hauschild O, Strohm PC, Culemann U, et al. Mortality in patients with pelvic fractures: results from the German pelvic injury register [J]. J Trauma, 2008, 64(2): 449–455.

[2] 李保良，赵俊伟. 骨盆前环骨折经皮空心拉力螺钉固定的生物力学研究[J]. 解剖与临床，2010，15(3)：151–153.
LI BL, ZHAO JW. Biomechanical study of the percutaneos fixation with the lag screw in the anterior ring fracture[J]. Jie Pou Yu Lin Chuang, 2010, 15(3): 151–153. Chinese.

[3] Tile M. Acute pelvic fractures: I. Causation and classification[J]. J Am Acad Orthop Surg, 1996, 4(3): 143–151.

[4] Denis F, Davis S, Comfort T. Sacral fractures: an important problem. Retrospective analysis of 236 cases[J]. Clin Orthop Relat Res, 1988, 227: 67–81.

[5] 付常国. 骨盆型严重多发伤的损伤控制复苏[J]. 中国骨伤，2015，28(5)：399–403.
FU CG. Damage control resuscitation of severe multiple trauma in the pelvicfractures[J]. Zhongguo Gu Shang/China J Orthop Trauma, 2015, 28(5): 399– 403. Chinese with abstract in English.

[6] 巴音额古乐，金鸿宾，黎明. 损伤控制理念在严重四肢骨折伴多发伤中的应用[J]. 中国骨伤，2015，28(9)，811–814.
BAYIN EGL, JIN HB, LI M. Application of damage control concept in severe limbs fractures combining with multiple trauma[J].Zhongguo Gu Shang/China J Orthop Trauma, 2015, 28(9): 811–814. Chinese with abstract in English.

[7] 李连欣，周东生，杨永良，等. 髂腹股沟微创小切口内固定治疗髋臼前柱或耻骨支骨折[J]. 中华骨科杂志，2012，32(5)：467–470.
LI LX, ZHOU DS, YANG YL, et al. Internal fixation for fractures of the acetabular anterior column or pubic rami through minimally invasive ilioinguinal approach[J]. Zhonghua Gu Ke Za Zhi, 2012, 32 (5): 467–470. Chinese.

[8] Matta JM, Saucedo T. Internal fixation of pelvic ring fractures[J]. Clin Orthop Relat Res, 1989, 2(42): 83–97.

[9] Majeed SA. Grading the outcome of pelvic fractures[J]. J Bone Joint Surg Br, 1989, 71(2): 304–306.

[10] 刘景一，韩立仁. 前环内固定加外固定支架治疗骨盆骨折[J]. 实用骨科杂志，2006，12(4)：332–333.
LIU JY, HAN LR. The Internal fixation of the anterior pelvic ring injuries with an external fixator in the treatment of pelvic fractures [J]. Shi Yong Gu Ke Za Zhi, 2006, 12(4): 332–333. Chinese.

[11] Matta JM, Tornetta P 3rd. Internal fixation of unstable pelvic ring injuries[J]. Clin Orthop Relat Res, 1996, (329): 129–140.

[12] Gänsslen A, Pohlemann T, Krettek C. A simple supraacetabular external fixation for pelvic ring fractures[J]. Oper Orthop Traumatol, 2005, 17(3): 296–312.

[13] Elmadag M, Güzel Y, Acar MA, et al. The Stoppa approach versus the ilioinguinal approach for anterior acetabular fractures: a case control study assessing blood loss complications and function outcomes[J]. Orthop Traumatol Surg Res, 2014, 100(6): 675–680.

[14] Rysavy M, Pavelka T, Khayarin M, et al. Iliosacral screw fixation of the unstable pelvic ring injuries[J]. Acta Chir Orthop Traumatol Cech, 2010, 77(3): 209–214.

[15] Korovessis PG, Magnissalis EA, Deligianni D. Biomechanical evaluation of conventional internal contemporary spinal fixation techniques used for stabilization of complete sacroiliac joint separation: a 3-dimensional unilaterally isolated experimental stiffness study[J]. Spine(Phila Pa 1976), 2006, 31(25): 941–951.

[16] Hiesterman TG, Hill BW, Cole PA. Surgical technique: a percutaneous method of subcutaneous fixation for the anterior pelvic ring: the pelvic bridge[J]. Clin Orthop Relat Res, 2012, 470(8): 2116–2123.

[17] 唐春晖，唐旭东，罗伟. 髂腹股沟微创小切口在骨盆前环损伤中的运用[J]. 中国骨伤，2013，26(11)：952–955.
TANG CH, TANG XD, LUO W. Application of internal fixation for injuries of pelvic anterior ring through minimally invasive ilioinguinal approach[J]. Zhongguo Gu Shang/China J Orthop Trauma, 2013, 26(11): 952–955. Chinese with abstract in English.

[18] Eastman JG, Routt ML Jr. Correlating preoperative imaging with intraoperative fluoroscopy in iliosacral screw placement[J]. J Orthop Traumatol, 2015, 16 (4): 309–316.

（收稿日期：2017–02–20　本文编辑：王玉蔓）

·手法介绍·

正骨手法复位治疗儿童尺桡骨下段背向移位骨折

赵俊峰,张天健,高泉阳,赵朝锋,韩卢丽,陈刚
(河南省洛阳正骨医院,河南　洛阳　471002)

【摘要】 **目的**:观察不同手法运用治疗儿童尺桡骨下段背侧移位骨折的复位效果。**方法**:自 2013 年 6 月至 2014 年 6 月,运用正骨手法治疗儿童尺桡骨下段背侧移位骨折 80 例,男 51 例,女 29 例;年龄 3~14 岁,平均 6.5 岁;伤后至就诊时间 1 h~6 d;左侧 31 例,右侧 49 例;均为闭合性骨折。骨折重叠移位:Ⅰ型 45 例,Ⅱ型 35 例。通过临床表现及 X 线片检查观察骨折的移位情况,采用透视下不同手法复位固定,超腕固定 3 周后翻板再固定 1~2 周,去除夹板。根据 Dienst 评估标准进行腕关节临床功能评价。**结果**:80 例骨折患者均 1 次手法复位成功,均达到解剖复位或近解剖复位。80 例患儿获得随访,时间 3 个月~1 年。骨折均愈合,愈合时间 4~5 周,平均 4.6 周。80 例患者去除夹板 3 个月后,优 72 例,良 7 例,可 1 例,优良率 98.75%。**结论**:正骨手法治疗儿童尺桡骨下段背侧移位骨折复位效果好,去夹板 1 个月后腕关节功能及手指力量逐渐恢复,3 个月后恢复至正常状态。

【关键词】 儿童;　尺骨骨折;　桡骨骨折;　正骨手法;
DOI:10.3969/j.issn.1003-0034.2017.07.017

Bone setting manipulative reduction for the treatment of children´s distal radioulnar fracture and dorsal dislocation

ZHAO Jun-feng, ZHANG Tian-jian, GAO Quan-yang, ZHAO Chao-feng, HAN Lu-li, and CHEN Gang. Luoyang Bone-setting Hospital, Luoyang 471002, *Henan, China*

ABSTRACT　**Objective**: To observe the effect of different manipulative reduction for children´s distal radioulnar fracture and dorsal dislocation. **Methods**: From June 2013 to June 2014, 80 children with distal radioulnar fracture and dorsal dislocation were treated by bone setting manipulative reduction including 51 males and 29 females with an average age of 6.5 years old ranging from 3 to 14 years old. Time from injury to treatment was 1 h to 6 d, 31 cases were on the right, 49 cases were on the left. Among them, 45 cases were type Ⅰ of overlapping displacement, 35 cases were type Ⅱ. The displacement of the fracture was observed by clinical manifestations and X-ray examination. Under fluoroscopy, different techniques were used for reduction and fixation. After 3 weeks of over wrist fixation, the splints were overturned and fixed again for 1 to 2 weeks, then were removed. The wrist joint function was evaluated based on Dienst criteria. **Results**: Eighty cases of fracture were successfully operated one time, all reached anatomic reduction or near anatomic reduction. Eighty children were followed up for 3 months to 1 year. All the fractures healed, and the healing time was 4 to 5 weeks with an average of 4.6 weeks. All patients removed the splint 3 months later, the results were excellent in 72 cases, good in 7 cases and fair in 1 case, the excellent and good rate was 98.75%. **Conclusion**: Bone setting manipulation for children´s distal radioulnar fracture and dorsal dislocation can get good reduction. At 1 month after the removal of the splint, wrist function and finger strength gradually recovered and returned to normal after 3 months.

KEYWORDS　Child;　Ulna fractures;　Radius fractures;　Bone setting manipulation
Zhongguo Gu Shang/China J Orthop Trauma, 2017, 30(7): 664-668　www.zggszz.com

尺桡骨骨折是临床上儿童常见的损伤,其中 75%左右多发生在尺桡骨下段,这是由于儿童生长发育尚不健全,避险意识低,以及尺桡骨下段的解剖特点,容易导致尺桡骨下段骨折[1]。骨折后若处理不当,前臂及腕关节功能受限,对其学习及生活造成影响[2]。对 2013 年 6 月至 2014 年 6 月收治的 80 例儿童闭合性尺桡骨下段背侧移位骨折,根据不同的手法复位,分析正骨手法治疗儿童闭合性尺桡骨下段背侧移位骨折手法运用,并评价正骨手法治疗儿童闭合性尺桡骨下段背侧移位骨折疗效,现报告如下。

1　临床资料

2013 年 6 月至 2014 年 6 月,我科共收治儿童闭合性尺桡骨下段骨折 80 例,其中男 51 例,女 29 例;年龄 3~14 岁,平均 6.5 岁;伤后就诊时间 1 h~6 d;左侧 31 例,右侧 49 例;均为闭合性骨折。根据患者骨折重叠移位情况分为 2 型[3]:Ⅰ型 45 例,折端为横形或短斜形的背向移位骨折;Ⅱ型 35 例,折

通讯作者:张天健　E-mail:zjf1102007@126.com
Corresponding author: ZHANG Tian-jian　E-mail: zjf1102007@126.com

端为锯齿状或长斜形的背向移位骨折。患儿均有明确的外伤史,局部肿痛、压痛,可有畸形、青紫、骨擦音、异常活动感及功能障碍,X 线片检查可确定骨折情况。

2　治疗方法

根据具体情况分别选择血肿内局部麻醉、臂丛麻醉和基础麻醉,部分患者未予麻醉。患者坐位或仰卧位,伤肢肩外展 70°~90°,屈肘 90°,前臂中立位。

2.1　复位方法

(1) Ⅰ型:折端为横断形或短斜形的背向移位骨折(见图 1)。可用折顶法将其复位,即根据力学原理,借用巧力使骨折对位,以手法加大断端成角,使两骨折面同侧之边缘接触, 然后将远近骨折端同时回折,即可使骨折面相对合。具体方法是一助手握持患儿伤肢肘部,术者站患儿伤肢侧,握住患肢腕部,两拇指于背侧扣住尺桡骨远折端, 在肌肉松弛的情况下,两拇指用力按压远折端向掌侧,其余 4 指提腕掌向背侧,加大其骨折成角,使尺桡骨两折端于掌侧成角相抵,然后反折使背向移位复位。若有稍许斜方移位,可用推挤法配合摇摆法,让折端复位更满意。

(2) Ⅱ型:折端为锯齿状或长斜型的背向移位骨折(见图 2)。用回旋拨槎法将其复位,回旋拨槎法不对骨折两端进行轴向牵引, 根据力的平行四边行定律, 即作用在物体上同一点的 2 个力用具有相同效应的单个力来代替[4]。其方法是在肌肉完全松弛的情况下,以近折端为轴心,双手握持骨折远端在不牵引的情况下加大向尺侧掌侧的成角, 持远折端围绕近折端回旋,直至骨折远端触碰到骨折近端,当手触及骨折远近端无台阶感,证明回旋拨槎法成功,然后维持位置,在透视机下予以运用轻度摇摆触碰,让折端对位更加满意。若向一侧回旋失败,可尝试向另一侧回旋,背向槎多可拨正吻合[5]。

2.2　复位后处理

骨折复位后由上向下理顺筋肉。将平乐正骨塑形夹板按前、后、内、外侧板顺序放置。前侧板:上至肘横纹下 2 cm,下至腕横纹下 1 cm。后侧板:上至前臂中上段,下至手背中下部。内侧板:上至前臂中上段,下至小指指掌关节处。外侧板:上至肘横纹下 2 cm,下至第 1 掌骨基底部。4 条捆扎带固定,捆扎带滑动范围 1 cm,前臂功能位悬吊于腹部前。透视

图 1　患儿,男,6 岁,摔伤致右尺桡骨下段骨折　**1a,1b.** 整复前正侧位 X 线片示 Ⅰ 型尺桡骨下段骨折,尺桡骨向背桡侧移位,桡骨呈背侧移位　**1c,1d.** 整复 1 d 后正侧位 X 线片示折端对位对线好　**1e,1f.** 整复后 5 周正侧位 X 线片示折端对位对线好,断端有骨痂生长　**1g,1h.** 整复后 3 个月正侧位 X 线片示骨性愈合

Fig.1　A 6-year-old boy with lower ulnar and radius fractures on the right caused by falls　**1a,1b.** AP and lateral X-ray films before reduction showed radius and ulna displaced towards to the radial dorsal (type Ⅰ), the radius was dorsal dislocation　**1c,1d.** At 1 day after manipulative reduction, AP and lateral X-ray films showed fracture alignment was good　**1e,1f.** At 5 weeks after manipulative reduction, AP and lateral X-ray films showed fracture alignment was good, the broken ends had callus grown　**1g,1h.** At 3 months after manipulative reduction, AP and lateral X-ray films showed bony union

图 2　患者，男，5 岁，摔伤致左尺桡骨下段骨折 **2a，2b.** 整复前正侧位 X 线片显示Ⅱ型尺桡骨下段骨折，尺桡骨呈背侧移位　**2c，2d.** 整复 1 d 后正侧位 X 线片显示折端对位对线好 **2e，2f.** 整复后 5 周正侧位 X 线片示折端对位对线好，断端有骨痂生长 **2g，2h.** 整复后 3 个月正侧位 X 线片显示骨性愈合

Fig.2　A 5-year-old boy with lower ulnar and radius fractures on the left caused by falls　**1a，1b.** AP and lateral X-ray films before reduction showed radius and ulna displaced towards to the dorsal　**1c，1d.** At 1 day after manipulative reduction, AP and lateral X-ray films showed fracture alignment was good　**1e，1f.** At 5 weeks after manipulative reduction, AP and lateral X-ray films showed fracture alignment was good, the broken ends had callus grown　**1g，1h.** At 3 months after manipulative reduction, AP and lateral X-ray films showed bony union

下复位固定，超腕固定 3 周后翻板再固定 1~2 周。复位后必须观察患肢末梢血循感觉及运动情况，每天调整夹板松紧情况，早期进行患肢功能锻炼。

3　结果

本组 80 例骨折患者均 1 次手法复位成功，均达到解剖复位或近解剖复位，并行塑形夹板固定。80 例患儿均得到随访，时间 3~12 个月。骨折均愈合，临床愈合时间 4~5 周，平均 4.6 周。患肢前臂及腕关节功能均好，旋转、掌屈、背伸均与健侧相同，无一例出现后遗症及并发症。采用 Dienst 等[7]评估标准进行腕关节临床功能评价，包括主观评估（疼痛和活动），客观评估（功能、握力和腕屈伸度丢失）（见表 1）。去除夹板 1 个月后腕关节功能及手指力量逐渐恢复，去除夹板固定 3 个月后 Dienst 评价结果：优 72 例，良 7 例，可 1 例，优良率 98.75%，无患者出现后遗症或畸形，均恢复至正常状态。

4　讨论

儿童尺桡骨下段骨折在上肢骨折中很常见，受伤机制多为患儿摔伤时，腕关节背伸手掌着地或掌屈手背着地跌倒，身体的重力和地面对身体的反作用力汇集桡骨远端，躯体重力与地面反作用力形成的剪切力大于骨骼的承受能力而致其骨折[8-9]。由于所受暴力较大，尺桡骨下段往往在同一平面发生骨折，且骨折线接近骨骺处，表现多为横形或短斜形，

表 1　Dienst 功能评估标准

Tab.1　Dienst function evaluation standard

评价等级	主观评估		客观评估		
	疼痛	活动	功能	握力	掌屈或背伸丢失
优	无	不受限	无损伤	同对侧	<15°
良	偶尔	剧烈活动受限	接近正常	接近正常	15°~30°
可	经常	学习或干活时轻度受限	减弱	减弱	30°~50°
差	持续	学习能力减弱，正常活动受限	明显减弱	明显减弱	>50°

而粉碎性、长斜形少见[3]。创伤解剖发现骨折端掌尺侧的软组织,骨膜损伤严重,桡侧及背侧的骨膜是连续完整的。骨折后因前臂肌肉和骨间膜的牵拉,使骨折端发生重叠、成角、旋转及侧方移位,手法复位比较困难。但儿童尺桡骨骨折复位后断端相对稳定,很少发生错位,适合手法整复[10-11]。

平乐郭氏正骨是我国骨科最有影响的流派之一,正骨手法来源于平乐郭氏正骨流派,其在长期的临床实践中,形成了一套完整的正骨复位手法,其复位手法分为 9 法 13 则[12]。复位手法为:拔伸牵拉法,推挤提按法,折顶对位法,嵌入缓解法,回旋拔槎法,摇摆推顶法,倒程逆施法,旋撬复位法,撬拨复位法等。根据骨折不同类型和复位的难易程度,或选用一法一则,或合用数法数则进行手法复位,能获得较满意的复位效果。

尺桡骨下段解剖结构复杂, 不但有多条伸肌肌腱、屈肌肌腱以及旋前方肌等软组织, 而且还有神经、血管等重要组织由此经过, 因此其复位比较困难,整复时不能麻痹大意,要小心谨慎。根据不同类型的骨折,拟定不同的治疗方案。对于Ⅰ型折端为横断形或短斜形的背向移位骨折,一般可以不用麻醉,运用平乐正骨手法即拔伸牵拉法、折顶对位法、推挤提按法的配合下基本可以整复对位。但对于有些骨折,复位较为困难,可以在麻醉状态下复位,这样可使软组织松弛,不仅能减少患者痛苦,更有助于手法复位。对于Ⅱ型骨折多是由于骨折时受高能量损伤所致, 其机制为前臂的屈肌和伸肌产生的牵拉力致骨折后骨折端发生重叠移位, 前臂的旋后肌及旋前肌牵拉力是导致骨折端发生旋转移位[13]。由于尺桡骨折端移位又没有一定的规律, 给手法整复带来一定的困难, 纠正尺桡骨骨折轴移位和旋转移位是复位关键所在。由于折端错位较大,软组织损伤较重,则需要在麻醉配合下进行手法复位。儿童尺桡骨下段闭合骨折时桡侧及背侧骨膜常未破裂, 肌肉牵拉力比较大,折端一般向掌侧成角,有时折端可能夹杂软组织。在麻醉下,肌肉完全松弛,进行手法复位。一般的手法不能有效的使折端复位, 而且有可能进一步加重软组织及血管神经的损伤, 回旋拔槎法应用了“逆创伤机制复位”的原理将折端复位,必要时配合牵拉法、分骨法或者嵌入缓解法,使骨间膜牵张力得到恢复,骨间膜牵动尺桡骨间嵴,相互对峙,迫使骨折端回到原来解剖位置。这样同时使前臂前臂血管、神经嵌顿得以缓解,也避免了运用其他手法反复复位致软组织加重损伤[14]。

手法复位成功后予以平乐塑性夹板,背侧、尺侧夹板超腕关节固定, 尺侧夹板超腕关节达第 5 掌指关节处。夹板固定后前臂中立位屈肘 90°,前臂吊带悬吊前臂于胸前。固定后,鼓励患者从即时起开始进行握拳、伸指功能锻练。这样不但有利于患肢消肿,同时也有利于患肢功能早期恢复, 并且对以后解除固定腕关节功能早期恢复有利。夹板固定去除后,据笔者长期临床观察发现, 腕关节屈伸及前臂旋转功能、手指力量的恢复,大多在去除固定 3 个月后逐渐恢复到正常状态,且功能练习较轻松,痛苦较少[15]。

儿童尺桡骨下段骨折治疗原则是恢复前臂的旋转功能,复位要求尽量达到解剖对位或近解剖对位。但临床实践表明:功能对位[10](无成角畸形、对位 1/3 以上、斜形骨折短缩在 1 cm 内),亦能获得良好的治疗效果, 不必为追求解剖复位或近解剖复位而多次复位, 以免进一步损伤血管、神经及其他软组织,同时造成新的损伤或使断端光滑,增加固定的难度,且易再错位。本研究 80 例患儿均恢复较好,折端对位对线达到功能对位以上,且通过 3~12 个月的随访发现,其腕关节功能及前臂力量恢复较好,均无患者出现严重后遗症或畸形。

参考文献

[1] 李广文. 回旋复位配合小夹板固定治儿童尺桡骨远端双骨折背向移位 32 例[J]. 山西中医,2011,27(7):29.
LI GW. The roundabout reset with the small splint treatment of children with ulnar distal radius fractures in the backward shift of 32 cases[J]. Shan Xi Zhong Yi,2011,27(7):29. Chinese.

[2] 邹冬保. 手法整复尺桡骨骨干双骨折的治疗体会[J]. 中国骨伤,2007,20(7):498-499.
ZOU DB. Experience on manipulative reduction uhiar and radial shaft fractures[J]. Zhongguo Gu Shang/China J Orthop Trauma, 2007,20(7):498-499. Chinese.

[3] 赵龙,沈保英. 折顶手法整复儿童尺桡骨远端掌背重叠移位骨折[J]. 中国骨伤,2003,16(1):19.
ZHAO L,SHEN BY. Fold the top of manipulative children radius and alna distal dorsal overlapping fractures[J]. Zhongguo Gu Shang/China J Orthop Trauma,2003,16(1):19. Chinese.

[4] 孟和,顾志华. 骨伤科生物力学[M]. 第 2 版. 北京:人民卫生出版社,2000:20-26.
MENG H,GU ZH. Orthopeolic Biomechanics[M]. 2nd Edition. Beijing:People´s Health Pushing House,2000:20-26. Chinese.

[5] 郑晓蓉,钟黎娟,萧庆瑞,等. 回旋手法为主整复尺挠骨下段骨折[J]. 中国骨伤,2012,25(10):875-876.
ZHENG XR,ZHONG LJ,XIAO QR,et al. Convolution-based restoration approach to the double fractures of the radius and ulna[J]. Zhongguo Gu Shang/China J Orthop Trauma,2012,25(10):875-876. Chinese.

[7] Dienst M,Wozasek GE,Seligson D. Dynamic extermal fixation for distal radius fractures[J]. Clin Orthop Relat Res,1997,(338):160-171.

[8] 陈建良,张龙君,许勇,等. 手法整复经皮克氏针结合石膏或夹板固定治疗老年性桡骨远端骨折的病例对照研究[J]. 中国骨伤,2016,29(1):8-12.
CHEN JL,ZHANG LJ,XU Y,et al. Clinical research of percuta-

neous K-wires fixation after manipulative reduction combining with gypsum or splint fixation for treatment of the Barton fractures of aged people[J]. Zhongguo Gu Shang/China J Orthop Trauma, 2016, 29(1): 8-12. Chinese.

[9] 范世军, 卢敏, 龚志贤. 撬拨复位配合三期辨证治疗儿童尺桡骨下 1/3 骨折的临床疗效观察[J]. 中国中医骨伤科杂志, 2010, 18(8): 36-37.
FAN SJ, LU M, GONG ZX. Clinical observation on poking reduction with syndrome differentiation treatment on ulna and radius fracture of the 1/3 lower part in children[J]. Zhongguo Zhong Yi Gu Shang Ke Za Zhi, 2010, 18(8): 36-37. Chinese.

[10] 刘智. 桡骨远端骨折治疗方法的合理选择[J]. 中国骨伤, 2010, 23(8): 571.
LIU Z. Distal radius fracture treatment of rational choice[J]. Zhongguo Gu Shang/China J Orthop Trauma, 2010, 23(8): 571. Chinese.

[11] 肖四旺, 吴官保, 谢义松, 等. 三步正骨手法整复尺挠骨中下段双骨折的多中心临床研究[J]. 中国骨伤, 2002, 15(7): 396-399.
XIAO SW, WU GB, XIE YS, et al. Multi-centre clinicalmanipulation research of middle and inferior fracture of ulna and radius by three pace bone setting[J]. Zhongguo Gu Shang/China J Orthop Trauma, 2002, 15(7): 396-399. Chinese.

[12] 崔伟, 社天信, 梁峻, 等. 洛阳平乐正骨治疗骨折的特色[J]. 中医研究, 2012, 25(3): 3-4.
CUI W, SHE TX, LIANG J, et al. Luoyang Pingle orthopedic treatment of fracture characteristics[J]. Zhong Yi Yan Jiu, 2012, 25(3): 3-4. Chinese.

[13] 唐浩琛, 陈启仪, 任贵阳. 手法整复小夹板外固定治疗儿童尺桡骨远端骨折[J]. 中国骨伤, 2010, 23(8): 585-586.
TANG HS, CHEN QY, REN GY. Manipulative reduction and small splinting fixation for the treatment of distal fractures of radius and ulna in children[J]. Zhongguo Gu Shang/China J Orthop Trauma, 2010, 23(8): 585-586. Chinese.

[14] 赵明宇, 白玉, 杨萌. 手法复位夹板石膏外固定治疗儿童尺桡骨远端背靠背骨折[J]. 中国骨伤, 2010, 22(8): 635-636.
ZHAO MY, BAI Y, YANG M. Treatment of child ultra-radius distal fracture of back to back with manipulative reduction and external fixation of splint and plaster[J]. Zhongguo Gu Shang/China J Orthop Trauma, 2010, 22(8): 635-636. Chinese.

[15] 刘振利, 杨晓敏, 于从海, 等. 桡骨远端骨折的早期并发症及防治[J]. 中国矫形外科杂志, 2006, 14(14): 1113-1114.
LIU ZL, YANG XM, YU CH, et al. Complications and its preventionfor the treatment of the distal radius fratures[J]. Zhongguo Jiao Xing Wai Ke Za Zhi, 2006, 14(14): 1113-1114. Chinese.

(收稿日期: 2017-02-20　本文编辑: 王玉蔓)

《中国骨伤》杂志编辑委员会名单

名誉主编: (按首字汉语拼音字母顺序为序)

陈可冀(中国科学院院士)　沈自尹(中国科学院院士)　吴咸中(中国工程院院士)
钟世镇(中国工程院院士)　王正国(中国工程院院士)　卢世璧(中国工程院院士)
戴尅戎(中国工程院院士)　邱贵兴(中国工程院院士)

顾　　问: (按首字汉语拼音字母顺序为序)

白人骁　陈渭良　丁继华　冯天有　顾云伍　胡兴山　蒋位庄　金鸿宾　孔繁锦
黎君若　李同生　梁克玉　刘柏龄　孟　和　沈冯君　施　杞　时光达　石印玉
孙材江　赵　易　朱惠芳　朱云龙　诸方受

主　　编: 董福慧

副 主 编: (按首字汉语拼音字母顺序为序)

敖英芳　付小兵　李为农(常务)　马信龙　吕厚山　邱　勇　孙树椿　王　岩
王满宜　卫小春　袁　文　朱立国

编委委员: (按首字汉语拼音字母顺序为序)

敖英芳　毕大卫　陈仲强　董　健　董福慧　董清平　杜　宁　樊粤光　范顺武
付小兵　高伟阳　郭万首　郭　卫　何　伟　贺西京　胡良平　雷仲民　蒋　青
蒋协远　李盛华　李为农　李无阴　刘兴炎　刘亚波　刘玉杰　刘　智　刘忠军
刘仲前　罗从风　吕厚山　吕　智　马信龙　马远征　马真胜　邱　勇　阮狄克
沈　霖　孙常太　孙树椿　孙铁铮　孙天胜　谭明生　谭远超　童培建　王　岩
王爱民　王　宸　王和鸣　王军强　王坤正　王满宜　王序全　王拥军　韦贵康
吴泰相　伍　骥　卫小春　肖鲁伟　徐荣明　徐向阳　许硕贵　杨自权　姚共和
姚树源　俞光荣　余庆阳　袁　文　詹红生　张　俐　张保中　张春才　张功林
张建政　张英泽　赵　平　赵建宁　赵文海　郑忠东　周　卫　周　跃　朱立国
朱振安　邹　季

·手法介绍·

回旋手法在小儿股骨骨折中的应用

许建国,许鑫,喻俊辉,缪苏叶,缪苏健,吴静
(武汉市新洲区骨伤专科医院,湖北　武汉　430400)

【摘要】 **目的**:探讨回旋手法在小儿股骨骨折中的应用。**方法**:2015 年 3 月至 2016 年 10 月收治 12 例股骨骨折患儿,男 8 例,女 4 例;年龄 1~12 岁,平均 6 岁;均为闭合性骨折。致伤原因:摔伤 10 例,交通事故 2 例,其中横行骨折 1 例,斜行骨折 4 例,螺旋形骨折 4 例,粉碎性骨折 2 例,青枝骨折 1 例。所有患者在伤后 1~2 d 行手法复位加杉树皮小夹板固定,并行下肢皮肤牵引术。**结果**:12 例患儿获得随访,时间 1~3 个月,平均 2 个月。12 例患者均达到骨折临床愈合,愈合时间平均 6 周,并无明显短缩、旋转成角畸形。末次随访时 Schatzker-Lambert 股骨远端骨折疗效评价结果:优 11 例,良 1 例。**结论**:中医正骨手法中回旋手法对儿童股骨骨折整复尤为关键,配合杉树皮小夹板固定,能达到满意的治疗效果。

【关键词】 股骨骨折;　正骨手法;　小夹板固定
DOI:10.3969/j.issn.1003-0034.2017.07.018

Application of convolute manipulation for the treatment of femoral fractures in children

XU Jian-guo, XU Xin, YU Jun-hui, MIAO Su-ye, MIAO Su-jian, and WU Jing. Xinzhou Orthopedics Hospital, Wuhan 430400, *Hubei, China*

ABSTRACT　**Objective**: To discuss the application of convoluted manipulation in pediatric femoral fractures. **Methods**: From March 2015 to October 2016, 12 children with femoral fractures were treated by Chinese traditional manipulation including 8 males and 4 females with an average age of 6 years old ranging from 1 to 12 years old. The causes of injury were falls in 10 cases and traffic accidents in 2 cases. Of which 1 case was transverse fractures, 4 cases were oblique fractures and 4 cases were spiral fractures, 2 cases were comminuted fracture, 1 case was greenstick fracture. All patients underwent manual reduction within 1 to 2 days, plus small splint with cedar bark, and parallel lower limb traction. **Results**: All the 12 patients were followed up for 1-3 months, with an average of 2 months. All the 12 patients achieved clinical union, and the average healing time was 6 weeks. There was no obvious shortening and rotational angulation. At the last follow-up, Schatzker-Lambert distal femoral fracture evaluation results were excellent in 11 cases, good in 1 case. **Conclusion**: Convoluted manipulation is very important for reduction of femoral fractures in children, with the splint of cedar bark, satisfactory therapeutic effect can be achieved.

KEYWORDS　Femoral fractures;　Bone setting manipulation;　Small splint fixation
Zhongguo Gu Shang/China J Orthop Trauma, 2017, 30(7): 669-671　www.zggszz.com

小儿股骨干骨折是儿童常见的骨折之一,其特点有:(1)儿童生长愈合能力强,能早期形成丰富的骨痂达到坚强愈合;(2)自然矫形能力强;(3)愈合快,预后良好。其中,股骨干骨折发生于中部者最多,且移位无一定规律,整复难度也较上下 1/3 股骨干骨折大。儿童股骨干骨折,在成长期间,能自行矫正 15°成角,重叠约 2 cm,再者骨折愈合快的特点,所以儿童股骨干骨折多采用非手术治疗[1],即儿童股骨干骨折多采用手法复位,小夹板固定,皮肤牵引维持方法治疗。虽非手术治疗是儿童股骨干骨折的首选治疗,但如今的医疗环境,导致很多的医院对此类骨折行手术治疗。2015 年 3 月至 2016 年 10 月,笔者运用回旋手法整复加杉树皮小夹板固定治疗小儿股骨干骨折患者 12 例,现总结报告如下。

1　临床资料

本组患儿 12 例,男 8 例,女 4 例;年龄 1~12 岁,平均 6 岁;均为闭合性骨折。致伤原因:摔伤 10 例,交通事故 2 例,其中横行骨折 1 例,斜行骨折 4 例,螺旋形骨折 4 例,粉碎性骨折 2 例,青枝骨折 1 例。所有患者在伤后 1~2 d 行手法复位加杉树皮小夹板固定,并行下肢皮肤牵引术。

2　治疗方法

手法复位外固定:患儿取平卧位,一助手固定住患儿骨盆,另一助手抬高患肢致离床面约 30°角,外展 30°,屈膝 60°,并固定住患肢股骨髁并持续牵引。持续牵引的作用在于:使断端软组织发生形变,提供复位所需患肢长度;断端之间分离解脱,减少断端间

通讯作者:许建国　E-mail:303964083@qq.com
Corresponding author: XU Jian-guo　E-mail: 303964083@qq.com

的显微交锁,为之后的正骨手法提供施术环境,降低其余手法的难度[2]。术者两手拇指和食指、中指分别握住骨折之远近两端,按其原来骨折移位的方向,作逆向旋转,即固定近端,捏住骨折远端向前内旋转复位,促使两断端的骨折面相对吻合。复位时可闻及明显骨擦音,然后用对挤手法矫正侧方移位,直至骨擦感消失,表示骨折断端相互抵触,旋转成角畸形已矫正,骨折已复位。施行本手法时,须注意患肢末梢血液循环及感觉情况,谨防损伤神经血管。再次 X 线证实复位正确可靠,对位对线可,用加压棉垫放在内外两侧,即可进行外固定。

外固定方法:使用杉树皮小夹板外固定。夹板一般采用 4 块夹板, 所有杉树皮夹板均为根据患儿股骨长度量身制作,内侧块上至腹股沟,下至股骨内上髁;外侧块上至股骨外上端,下至股骨外髁;内侧板及外侧板远端均折弯, 以免直接压迫股骨髁或腓总神经。前侧块上至腹股沟外前方, 下至股骨髁前上方,前侧板近端呈斜坡形或与腹股沟折纹一致,注意左右要分清,以免影响屈髋活动;后侧块下至股骨后下端,上至梨状肌后上,后侧板两端稍向后弯曲,以适应臀部和腘窝的形状[3]。并用棉垫做固定垫行两点加压法,分别置于骨折上端外后侧,下端内前侧,共 4 块夹板加棉垫后使用皮纸包扎固定。在患儿股骨处捆扎 3 道,注意松紧度适当,避免压迫神经及血管。将患肢置于 Thomas 架上,并采用皮肤牵引。

定期复查拍 X 线片,早期功能锻炼,辅以消肿活血药物治疗。下肢牵引带固定 3~4 周,一般 4~6 周可酌情去除外固定小夹板, 嘱患儿家属行中后期功能锻炼,药物治疗。典型病例见图 1。

3　结果

本组 12 例因儿童骨折愈合期相对较快,所以随访时间相对较短,随访时间 1~3 个月,平均 2 个月。

图 1　患儿,男,3 周岁,因不慎摔伤致右股骨干骨折　**1a,1b.** 治疗前正侧位 X 线片显示股骨螺旋形背靠背骨折　**1c,1d.** 治疗后第 2 天正侧位 X 线片显示骨折复位　**1e,1f.** 治疗后 5 d 正侧位 X 线片示骨折线模糊　**1g,1h.** 治疗后 18 d 正侧位 X 线片示骨折线明显模糊, 并有骨痂生长　**1i,1j.** 治疗后 40 d 正侧位 X 线片示骨折对位对线良好,断端大量骨痂生长

Fig.1　A 3-year-old boy with right femoral shaft fracture caused accidentally falls　**1a,1b.** AP and lateral X-rays before treatment showed spiral back-to-back femoral fractures　**1c,1d.** AP and lateral X-ray films at 2 days after treatment showed fracture reduction　**1e,1f.** AP and lateral X-rays at 5 days after treatment showed fracture lines blurred　**1g,1h.** AP and lateral X-rays at 18 days after treatment showed fracture lines blurred and the callus growth　**1i,1j.** AP and lateral X-rays at 40 days after treatment showed the fracture alignment was good, the broken end had a lot of callus growth

行手法复位后 X 线片示骨折端对位对线良好,无成角畸形, 早期肿胀 1 周内消退,2 周复查 X 线片示 12 例均有不同程度的骨痂生长。本组患儿骨折临床愈合时间平均 6 周。无畸形愈合及不愈合等异常情况发生。

采用 Schatzker-Lambert 股骨远端骨折疗效评分系统[4],根据膝关节屈伸活动受限程度,有无内外翻及旋转畸形,有无疼痛症状,下肢短缩和关节面匹配程度等指标进行评价, 将股骨远端骨折术后功能分为优、良、中、差 4 个等级:如果患者膝关节能够完全伸直, 无任何畸形及任何程度疼痛, 关节面完整为优;如果术后出现下面 1 种情况则为良:下肢短缩≤1.2 cm,内外翻畸形<10°,屈曲功能丢失<20°,有轻度的疼痛;如果出现上述 2 种情况则为可;如果患者术后膝关节功能差,屈曲功能≤90°,内外翻畸形 >15°,关节匹配差,并且因为疼痛而影响功能的,不管平片显示多好,都归为差。末次随访时 Schatzker-Lambert 股骨远端骨折疗效评价结果:优 11 例,良 1 例。

4　讨论

股骨骨折是儿童常见的骨折之一, 儿童处于生长发育阶段,骨骺尚未闭合,开放复位内固定手术往往会破坏干骺端血运,影响骨骺生长,故应尽量选择手法复位,小夹板外固定加皮肤牵引维持方法治疗。在复位过程中,对于背靠背股骨骨折,复位前就应仔细阅片,详细分析移位的原因,两助手固定骨折两端作一定牵引,牵引力度不宜过大,适中即可,否则张力过大,影响复位,针对移位方向,作回旋手法,同时做折顶,牵拉等配合复位,用力要稳、准、巧,效果满意。复位后固定牵引也十分重要,在牵引过程中,每天应密切观察患侧肢体肿胀情况及肢体长度变化,发现断端分离,则应减轻牵引重量,采取纵轴叩击法和对挤嵌插法进行治疗; 治疗中要定时测量肢体长度和进行床旁 X 线片,了解牵引力是否足够,及时调整牵引重量,防止重叠过多或牵引过度。若牵引力过大,导致过度牵引,骨折端出现间隙,将会发生骨折不愈合。为防止骨折塑形阶段出现继发畸形,拆除牵引后患肢需继续行小夹板固定, 骨折达临床愈合后可逐渐负重活动。较小的成角畸形及 2 cm 以内的重叠是可以接受的。因为小儿骨的再塑能力强,随着生长发育,至成人后可不留痕迹。但旋转移位相对难以矫正,治疗过程中尽量避免旋转移位。

本院复位后采用杉树皮小夹板固定, 相比成品夹板固定更贴近肌肉皮肤,且具有一定的韧性,受力均匀,可适当缓解肿胀的压力。由于具有对骨折端的横向约束力及加压垫的 3 点挤压作用,小夹板外固定可较好地维持整复后骨折端的稳定[5]。在整个夹板固定的过程中约束力和效应力总是与骨轴线垂直,因此,它不影响骨干沿轴向的受力状态,能使断端获得有益于骨折愈合的生理应力, 在轴向上且无功能替代[6]。骨折早期注意患肢肿胀程度,以及夹板是否过紧影响末梢血液循环及皮肤感觉, 骨折中期根据骨折肿胀消退及夹板松动情况应予以调整。骨折晚期根据骨痂生长情况去除杉树皮小夹板, 指导患儿及家属进行康复功能锻炼。

因此,临床在处理小儿股骨骨折的过程中,应该尽可能选择操作简便,损伤并发症少,治疗方法有效性强,住院时间短的治疗手段。总之,保守治疗具有适应性广、并发症少、疗效满意、费用低廉的优点,是小儿股骨骨折最常用的治疗办法。

参考文献

[1] 胥少汀,葛宝丰,徐印坎. 实用骨科学[M]. 北京:人民军医出版社,2014:968-982.
XU ST, GE BF, XU YK. The Utility of Bone Science[M]. Beijing: People's Military Press, 2014:968-982. Chinese.

[2] 潘良春,周太安,周奉皋,等. 中医正骨手法中的力学机制[J]. 中国骨伤,2009,22(9):694-696.
PAN LC, ZHOU TA, ZHOU FG, et al. Mechanism of TCM manipulative maneuvers[J]. Zhongguo Gu Shang/China J Orthop Trauma, 2009,22(9):694-696. Chinese with abstract in English.

[3] 吴在德,吴肇汉. 外科学[M]. 北京:人民卫生出版社,2008:781-783.
WU ZD, WU ZH. Surgery[M]. Beijing: People Hygiene Press, 2008: 781-783. Chinese.

[4] 胡永成,邱贵兴,马信龙,等. 骨科疾病疗效评价标准[M]. 北京:人民卫生出版社,2012:149
HU YC, QIU GX, MA XL, et al. Effect Evaluation Criterion about Orthopaedics Diseases[M]. Beijing: People Hygiene Press, 2012: 149. Chinese.

[5] 吴良金,柴君雷. 手法整复杉树皮夹板外固定结合中药治疗老年桡骨远端骨折[J]. 中医正骨,2014,26(11):57-58.
WU LJ, CHAI JL. Mamipultive reduction and use the splint which is made of cedar bark, combined with traditional chinese medicine for treatment of distal radius fractures in aged patients[J]. Zhong Yi Zheng Gu, 2014,26(11):57-58. Chinese.

[6] 孙之镐. 中西医治疗骨折的理论与实践的差异与交融[J]. 中国骨伤,2009,22(3):208-210.
SUN ZH. Differences and integration between Traditional Chinese Medicine and Western Medicine in theory and practice about fracture management[J]. Zhongguo Gu Shang/China J Orthop Trauma, 2009,22(3):208-210. Chinese.

(收稿日期:2017-02-20　本文编辑:王玉蔓)

·病例报告·

锁骨旁脂肪瘤骨化误诊为骨软骨瘤 1 例

聂鹏飞,郭剑,贺振年,张斌,徐远林,戴波,韩明远,白延军,肖维华
(浙江大学附属第一医院北仑分院骨科,浙江　宁波　315800)

关键词　脂肪瘤;　骨化,病理性;　锁骨;　骨软骨瘤
DOI:10.3969/j.issn.1003-0034.2017.07.019

Ossifying parosteal lipoma beside the clavicle misdiagnosed as osteochondroma: a case report　*NIE Peng-fei, GUO Jian, HE Zhen-nian, ZHANG Bin, XU Yuan-lin, DAI Bo, HAN Ming-yuan, BAI Yan-jun, and XIAO Wei-hua. Department of Orthopaedics, Beilun Branch of the First Affiliate Hospital of Zhejiang University, Ningbo* 315800, *Zhejiang, China*

KEYWORDS　Lipoma;　Ossification, heterotopic;　Clavicle;　Osteochondroma
Zhongguo Gu Shang/China J Orthop Trauma, 2017, 30(7): 672-674　www.zggszz.com

患者,男,40 岁,右锁骨区肿块 20 余年来院就诊。患者 20 多年前无意间触及右锁骨区有一蚕豆大小的肿块,质软,无明显疼痛,活动颈部亦无明显疼痛,无右上肢麻木不适,无头痛头晕,无胸闷气促,无畏寒发热,皮肤完整,未发现局部肿胀及溃疡,无明显疼痛不适。因未向皮肤表面凸起,故 20 年来未曾就诊,肿块缓慢增大,无其他明显不适,约桃核大小,且肿块向皮肤表面凸起明显,影响美观,故来院就诊,明确诊断。专科查体:右锁骨区中外 1/3 处可触及一直径约 2 cm 大小的肿块,局部皮肤完整,无静脉曲张表现,质软,界清,局部无压痛,固定,不能移动,皮温正常,右肩关节活动可,右手感觉、活动及血供均可。右尺桡动脉搏动有力。锁骨正位 X 线片(图 1a)示右锁骨中外 1/3 处可见一向外突起的不规则骨样密度影,皮质与正常骨皮质相连,周围软组织稍肿胀,未见骨膜反应,考虑骨软骨瘤。MRI(图 1b,1c)示右锁骨中外 1/3 处上方可见一团片状异常信号灶,与锁骨分界欠清,横段位较大层面约 2.4 cm×1.3 cm,T1WI 呈高信号,其内可见少许斑片状低信号,T2WI 抑脂系列呈不均匀低信号,考虑右锁骨良性肿瘤性病变,骨软骨瘤可能。结合临床表现及影像学检查临床诊断为“骨软骨瘤”。患者手术意愿强烈,排除手术禁忌后,予以手术切除肿块。

在臂丛麻醉下行“右锁骨软骨瘤”切除术,麻醉成功后取沙滩位,右肩区垫高,常规消毒铺巾,触摸肿块后,以肿块为中心,沿锁骨走行取约 6 cm 长的切口,逐层分离皮下组织及筋膜,术区充分止血,右锁骨中外 1/3 处筋膜下可见一类半球形的黄色肿块,约蛋黄大小,质地软,与周围组织分界清楚,完整透明纤维包膜包裹,沿包膜钝性分离肿块直至锁骨表面,见肿块呈半球形,宽基底,且基底与锁骨上表面融合,固定,周边未见粗大的滋养动脉,骨刀凿开锁骨皮质,取下肿块,未侵蚀骨髓腔,骨蜡止血;纵向切开肿块,见肿块外层为淡黄及灰黄色组织,内层为坚硬骨组织,连接锁骨皮质(图 1d)。冲洗术区,缝合筋膜及皮肤关闭切口,术毕,标本送病理检查。肿块标本予脱钙,切片,镜下(HE×40)见肿块表面纤维性包膜,其下由成熟脂肪细胞构成,可见纤维组织分隔,基底侧肿瘤包裹的骨样组织,骨样组织表面见增厚的纤维性骨膜组织,其下为板层骨组成,骨皮质未见明显破骨细胞反应,板层骨下见髓腔组织,髓腔组织分化成熟(图 1e)。肿块未见软骨帽结构存在,不符合骨软骨瘤诊断。故该病修正诊断为右锁骨旁脂肪瘤骨化。

本例予以彻底手术切除锁骨区肿块,未清扫锁骨周围淋巴结,以及术后未进行任何放疗及化疗等,术前 X 线片未见明显异常。术后 21 个月后复查,右锁骨区无疼痛、麻木及肿胀等,右肩活动正常。右锁骨 X 线提示未见明显异常病灶,且右锁骨病变区未发生复发、转移及恶变等(图 1f)。

讨论

骨旁脂肪瘤骨化流行病学特点:骨旁脂肪瘤骨化是一类紧邻骨皮质,并与其相连续的脂肪瘤,是一类良性肿瘤[1]。其病程长,生长缓慢,无特异性临床表现,局部压迫神经可出现麻木表现。病因不明确,可能因脂肪瘤刺激骨膜引起骨膜成骨[2]。本例患者无局部神经压迫,故无特异性症状出现,无意中发现骨性肿块来院就诊。该病好发于中年,男女比例均等,发病率很低,是一类罕见的疾病[1],国内外仅有

通讯作者:徐远林　E-mail:chenzhongbl@163.com
Corresponding author: XU Yuan-lin　E-mail: chenzhongbl@163.com

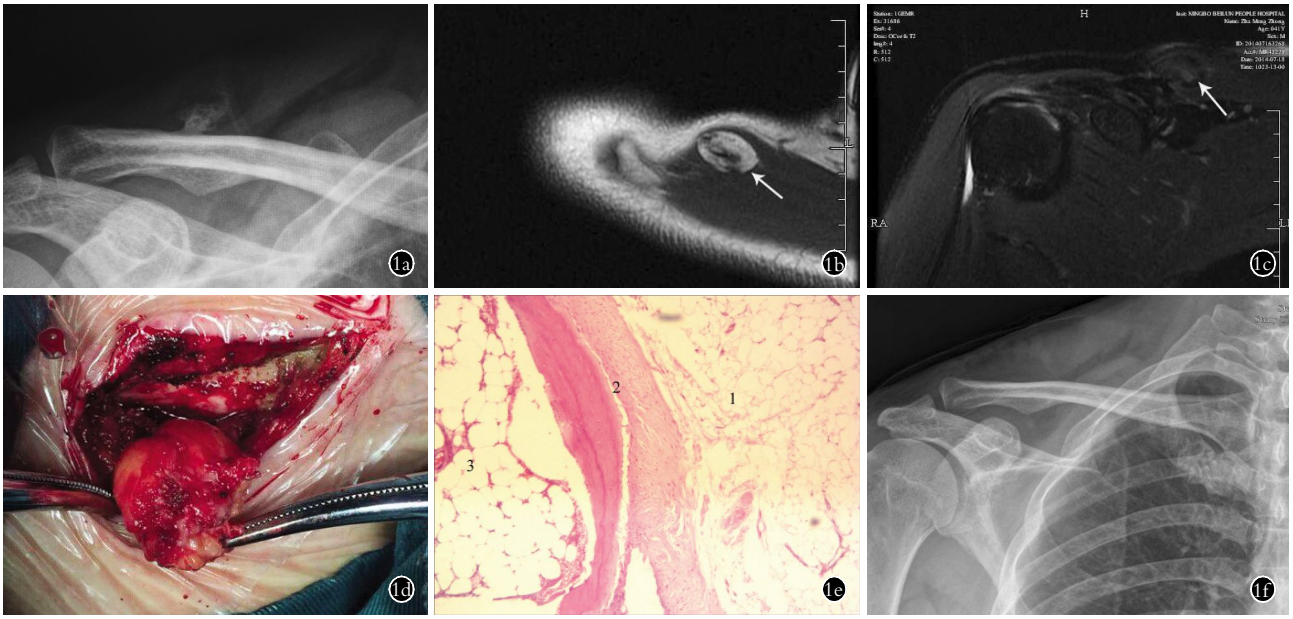

图 1　患者,男,40 岁,右锁骨旁脂肪瘤骨化　**1a.** 术前 3 d 右锁骨正位 X 线示右锁骨远段上方软组织内见一椭圆形低密度影,边缘光整,内密度不均匀,其内下部可见不规则块状高密度影,其带蒂与锁骨上缘相连接　**1b,1c.** 术前 2 d MRI 示 T1WI 高信号为主,内可见斑块状低信号影,T2WI 大部分为低信号影,内可见少许斑片状稍高信号影,病灶大小约为 24 mm×13 mm,边界清晰,病灶局部与锁骨上缘皮质相连接,相邻斜方肌受压,稍移位　**1d.** 术中在右锁骨远端可见一半球形的黄色肿块,大小约 25 mm×20 mm×12 mm,可见纤维透明包膜,宽基底,基底面粗糙,与锁骨紧密相连　**1e.** 术后 10 d 病理结果示(HE×40)肿块表面见包膜,其下由成熟脂肪细胞构成,可见纤维组织分隔,一侧肿瘤包裹的骨样组织,骨样组织表面见增厚的纤维性骨膜组织,其下为板层骨组成的骨皮质未见明显破骨细胞反应,髓腔组织分化成熟　**1f.** 术后 21 个月右锁骨正位 X 线片示术区皮下软组织密度欠均匀,锁骨远段上缘皮质光整

Fig.1　A 40-year-old male patient with parosteal ossifying lipoma beside the right clavicle　**1a.** At 3 days before operation, AP X-ray of the right clavicle showed right clavicle distal above the soft tissue with an oval low density, smooth edge, uneven density in the lower part, irregular high density, density close to the cancellous bone, which is connected with the upper edge of the pedicle of clavicle　**1b, 1c.** At 2 days before operation, MRI showed high signal on T1WI, patchy low signal, T2WI low signal intensity on fat suppressed like most, there is little patchy hyperintensity, lesion size is about 24 mm×13 mm, the boundary is clear, the lesion and supraclavicular edge cortex connected, the adjacent trapezius muscle is compressed and displaced slightly　**1d.** There was a hemispheric yellow mass at the distal end of the right clavicle. The size was about 25 mm×20 mm×12 mm, with a transparent capsule, a broad base, a rough base and a tight junction with the clavicle　**1e.** At 10 days after operation, the pathological findings showed (HE×40) the surface of the mass is enveloped and consists of mature adipocytes, osteoid tissue is separated by fibrous tissue and wrapped by one side of the tumor, the fibrous tissue on the surface of osteoid tissue was thickened and the bony cortex composed of lamellar bone had no obvious osteoclast reaction, and the differentiation of medullary cavity tissue was mature　**1f.** At 21 months after the operation, AP X-ray of the right clavicle showed the density of subcutaneous soft tissue in the operation area was not uniform, and the cortex of the upper segment of clavicle was light up

少量文献报道。Larousserie 等[3]报道 1 例 34 岁女性因发现上臂肿块多年来院就诊，诊断为肱骨旁脂肪瘤骨化,肿块直径约 10 cm,呈椭圆形,肩关节活动正常,无疼痛及麻木等临床表现。且这类疾病肿块大小不定，发生部位不定，目前仅发现颅骨、颈椎、下颌骨、肱骨、股骨及腓骨等骨旁脂肪瘤可发生骨化[1-8],但锁骨旁脂肪瘤骨化国内外未曾报道,故本文予详细介绍。

鉴别诊断：锁骨旁脂肪瘤骨化与锁骨软骨瘤均无特异性临床表现,且病程长,均因无意中触及肿块来就诊,肿块质地中等,固定,界清,双上肢感觉、运动及血运正常。临床表现极其相似,故从临床表现上难以鉴别。从 X 线片特点来看,两者皆表现出外生性骨疣，且锁骨旁脂肪瘤骨化带蒂骨疣与骨软骨瘤密度接近,故也很难区别两者。这也是造成本例患者误诊的主要原因。目前主要是从 MRI 特点与病理特征上来区别两者，锁骨旁脂肪瘤骨化在 T1WI 上呈高信号，其内可见少许斑片状低信号,T2WI 抑脂像上呈低信号影,内可见少许斑片状稍高信号影;锁骨软骨瘤在 T1WI 上呈低信号，其内可见少许稍高信号,T2WI 抑脂像上呈高信号影，内可见少许低信号影,并具有典型的软骨帽结构[9]。从病理组织学特点上看,锁骨旁脂肪瘤骨化有 3 层结构:纤维被膜,脂肪组织,骨样组织。脂肪组织被纤维组织分隔,呈团状分布,骨样组织由纤维性骨膜、板层骨及髓腔组织组成。然而锁骨软骨瘤镜下有典型的 3 层结构,分别为纤维被膜、软骨帽、病变的骨小梁。软骨帽由软骨细胞及其周围基质组成。病变的骨小梁排列紊乱,夹

杂着纤维组织,这是两者重要的鉴别点。本例患者因肿块小,存在骨化,与锁骨紧密连接,不易行术前病理活检,也是造成本例误诊原因之一。不足之处是本例患者未行右锁骨肿块的 CT 扫描,孙英彩等[2]报道骨旁脂肪瘤骨化 CT 表现为紧邻骨皮质的透亮肿块。除与骨相邻的部位外,病变与周围软组织界线清楚。其内主要为脂肪成分,CT 值在 40~120 HU, 可有厚薄不均匀的纤维间隔,增强扫描间隔可有强化。骨软骨瘤的 CT 扫描表现为与骨皮质相连的骨性突起,以蒂、宽或窄的基底连于骨皮质,局部骨皮质可增厚,密度不均匀,可见软骨帽低密度影,无骨质破坏、骨膜反应及软组织肿块。两者 CT 表现相近,不易鉴别,增强 CT 扫描骨旁脂肪瘤骨化的骨化部分无强化,而纤维间隔有强化,这或许会对其鉴别有帮助。骨软骨瘤的皮质和髓腔与下方的骨皮质连续, 而骨旁脂肪瘤骨化的皮质和髓腔与下方骨质缺乏连续性, 这一点有助于鉴别[2]。

治疗与预后: 骨旁脂肪瘤骨化的主要治疗方式是手术切除[1,3-4,6-7]。因国内外均未报道锁骨旁脂肪瘤骨化病例, 本例锁骨旁脂肪瘤骨化治疗采用手术切除,考虑为良性病变,未清扫淋巴结,术后未进行放疗与化疗。术后右肩关节功能无异常, 右上肢感觉、运动及血供良好, 右锁骨术区无肿胀及麻木表现。术后随访 21 个月,右锁骨术区无明显肿胀,未触及肿块和肿大的淋巴结,右肩关节感觉及活动正常,行右锁骨正位片检查,右锁骨术区骨皮质边界清晰,局部未见明显复发,转移及恶变,其远期疗效尚待观察。

参考文献

[1] Myint ZW, Chow RD, Wang L, et al. Ossifying parosteal lipoma of the thoracic spine: a case report and review of literature[J]. J Community Hosp Intern Med Perspect, 2015, 5(1): 26013.

[2] 孙英彩,崔建岭,石俊岭,等. 骨旁脂肪瘤伴有骨质异常的 CT 表现[J]. 中华放射学杂志, 2009, 43: 275-279.
SUN YC, CUI JL, SHI JL, et al. The characteristics of parosteal lipomas with hyperostosis on CT images[J]. Zhonghua Fang She Xue Za Zhi, 2009, 43: 275-279. Chinese.

[3] Larousserie F, Chen X, Ding Y, et al. Parosteal osteoliposarcoma: a new bone tumor (from imaging to immunophenotype)[J]. Eur J Radiol, 2013, 82(12): 2149-2153.

[4] Hashmi AA, Malik B, Edhi MM, et al. A large parosteal ossifying lipoma of lower limb encircling the femur[J]. Int Arch Med, 2014, 7(1): 5.

[5] Diom ES, Ndiaye IC, Ndiaye M, et al. Osteolipoma: an unusual tumor of the parotid region[J]. Eur Ann Otorhinolaryngol Head Neck Dis, 2011, 128(1): 34-36.

[6] Saksobhavivat N, Jaovisidha S, Sirikulchayanonta V, et al. Parosteal ossifying lipoma of the fibula: a case report with contrast-enhanced MR study and a review of the literature[J]. Singapore Med J, 2012, 53(8): e172-175.

[7] Sun Z, Sun L, Zhang Z, et al. Ossifying parosteal lipoma of the mandible: a case report and review of the literature[J]. Dentomaxillofac Radiol, 2013, 42(1): 57852073.

[8] Moschopulos M, Becheanu G, Stamm B. Hypothalamic osteolipoma of the tuber cinereum[J]. J Cell Med, 2006, 10(1): 240-242.

[9] 彭旭红,吴元魁,陈斌,等. 骨软骨瘤的 3.0T MRI 特征[J]. 临床放射学杂志, 2010, 29: 221-224.
PENG XH, WU YK, CHEN B, et al. The characteristic of osteochondroma on 3.0T MRI[J]. Lin Chuang Fang She Xue Za Zhi, 2010, 29: 221-224. Chinese.

(收稿日期:2016-08-17　本文编辑:李宜)

·读者·作者·编者·

本刊关于一稿两投和一稿两用等现象的处理声明

文稿的一稿两投、一稿两用、抄袭、假署名、弄虚作假等现象属于科技领域的不正之风,我刊历来对此加以谴责和制止。为防止类似现象的发生,我刊一直严把投稿时的审核关,要求每篇文章必须经作者单位主管学术的机构审核,附单位推荐信(并注明资料属实、无一稿两投等事项)。希望引起广大作者的重视。为维护我刊的声誉和广大读者的利益,凡核实属于一稿两投和一稿两用等现象者,我刊将择期在杂志上提出批评,刊出其作者姓名和单位,并对该文的第一作者所撰写的一切文稿 2 年内拒绝在本刊发表,同时通知相关杂志。欢迎广大读者监督。

《中国骨伤》杂志社

·综述·

牵张应变刺激对软骨增殖及分化和细胞基质影响的研究进展

门亚勋,赵永亮,程相允,曹万全,王刚,杨自权
(山西医科大学第二医院骨关节科 山西省骨与软组织损伤修复山西省重点实验室,山西　太原　030001)

【摘要】 力学刺激广泛存在并参与调节机体内多种细胞的生物行为。其中牵张应变作为机体内细胞常见的一种受力模式,广泛存在于如骨与软骨、肌腱、心肺血管等多种器官。近年来随着生物力学研究的发展,多种力学加载装置应运而生,用于模拟体内复杂的力学刺激来提供包括等轴、单轴以及多种类型的力学波形的牵张应变刺激,这对生物力学的研究是一个巨大的促进。多项研究已发现牵张应变刺激可引起受力细胞的增殖、凋亡、分化和基质等的改变,但是对于同种细胞不同类型牵张应变刺激可以出现多种甚至是相反的实验结果,该文就针对牵张应变对成软骨的增殖、分化和基质的影响略做综述。了解这些特性,将对生物力学刺激下细胞增殖与分化的机制及疾病的预防和治疗有着重要的意义。

【关键词】 牵张应变; 软骨; 分化; 增殖; 细胞周基质; 综述文献
DOI:10.3969/j.issn.1003-0034.2017.07.020

Research progress on the effects of the tensile strain stimulation on proliferation differention and pericellular matrix of cartilage

MEN Ya-xun, ZHAO Yong-liang, CHENG Xiang-yun, CAO Wan-quan, WANG Gang, and YANG Zi-quan. Department of Orthopaedic Surgery, the Second Affiliated Hospital of Shanxi Medical University, Taiyuang 030001, *Shanxi, China*

ABSTRACT Mechanical stimulation widely exists in the body and participates in adjusting biological behavior of many kinds of cells. As a common stress pattern in the body, the tensile strain widely exists in many organs, such as bone and cartilage, muscle tendon, cardiac and pulmonary vessels, and so on. In recent years, with the development of the researches of biomechanics, a variety of mechanical loading devices, which are used to simulate the complex mechanical stimulation in the body to provide the tensile strain including the isometric, uniaxial and various types of mechanical waveform, came into being. This is a huge boost to biomechanical research. Many researchers have found that the tensile strain stimulation can lead to the transformation of proliferation, differentiation and apoptosis of cells and change of cell matrix. However, for the same kind of cells, different kinds of tensile strain stimulation can lead to different and even the contrary results. In this paper, the effects of the tensile strain on the proliferation, differentiation and matrix of cartilage were reviewed. Understanding these characteristics will have important implications for the mechanism of cell proliferation and differentiation under the biomechanic stimulation and the prevention and treatment of diseases.

KEYWORDS Tensile strain; Cartilage; Proliferation; Differentiation; Pericellular matrix; Review literature
Zhongguo Gu Shang/China J Orthop Trauma, 2017, 30(7): www.zggszz.com

生理状态下,生物力学广泛作用于机体组织及器官[1],且与机体内多种生理活动密切相关[2]。研究表明,外力可以通过影响细胞内基因表达和蛋白质的合成来调节细胞功能,在细胞的生理、病理过程中发挥着重要作用[3-6]。已有许多研究发现,机械刺激可以对成软骨细胞的增殖、分化[7]和细胞周基质变化[8]产生影响,适宜的机械牵张力可以促进骨髓间充质干细胞增殖[9]。Kearney 等[10]研究发现,牵张力能促进骨髓间充质干细胞向成骨细胞分化。

一般来说,细胞在受到牵张应变刺激时,会激活一类称为"信号感受器"如整合素[11]的膜蛋白分子和信号传导通路[12],最终将信号传导至细胞内,引起细胞一系列的下游生物学反应,从而影响细胞增殖、凋亡、分化等[13-14]。Owan 等[15]则认为力学刺激对细胞产生的应力引起细胞间流体的流动,进而形成流动电势来引起细胞反应,这比细胞形变更能引起细胞反应。因此在关节运动时,通过对成软骨细胞产生的微牵张应变对成软骨细胞的基因表达、蛋白合成、细胞增殖及分化有重要的作用。近年来已有相关研究

基金项目:2015 年山西省基础研究计划项目(编号:2015011111)
Found program: Supported by Basic Research of Shanxi Province in 2015 (No.2015011111)
通讯作者:杨自权　E-mail: yzqonline@126.com
Corresponding author: YANG Zi-quan　E-mail: yzqonline@126.com

证实了牵张应变对于成软骨细胞重要的生理作用，甚至有认为适当的牵张应变刺激可以促进成软骨细胞的分化及损伤软骨的修复[16]。

近年来很多学者致力于研究力学刺激对体外培养成软骨细胞增殖和定向诱导分化的研究[9,17-18]，由此可见牵张应变刺激在细胞生物学效应的重要性极具研究价值。对于成软骨细胞增殖和分化的研究，一直以来都是以软骨组织损伤后修复为基本出发点和突破点，无论是机体的正常生长发育，还是组织损伤后的修复，根源上还是解决细胞的增殖、分化及软骨细胞周基质再形成。该文通过检索历年发表的关于牵张应变对软骨刺激影响的文献，对不同时间、强度及频率的牵张应变载荷下对成软骨细胞增殖、分化及细胞周基质的影响作一综述。

1　常见牵张应变装置的特点及原理

由于体内的力学刺激环交错复杂，因此模拟生物力学的装置应运而生。在体内成软骨细胞主要是通过软骨基质在运动中被动牵拉而产生牵张形变。据此，有学者[19]通过自制“四点弯曲基底”应变加载装置来给细胞提供牵张形变，其原理是将细胞种植于一定厚度的聚苯乙烯材料，通过提供一定频率及强度的力弯曲该材料，从而使附着于该材料表面的成软骨细胞产生牵张应变；还有学者[20]通过将细胞种植于硅胶膜，然后将硅胶膜套在水囊外，通过给水囊特定大小、频率的力量来给细胞提供牵张力，或者通过特定的装置牵拉硅胶膜进行牵张应变刺激。在早期的研究中，有学者研制了一种利用离心力进行对细胞牵拉的装置，其原理是通过给附着细胞的培养板提供一个适度的离心力，来实现对细胞的牵拉，通过控制转速而改变离心力，从而实现对细胞牵张力大小的调节；其中作为经典的力学加载装置 Flexcell 力学加载系统属于基底形变类加载装置，该系统通过在基底膜与基座之间形成的密闭腔中产生负压达到基底变形，通过不同形状的中央基座部位，使膜上的细胞可受到不同类型的牵张应变；通过计算机反馈系统控制负压频率及强度从而调节硅胶膜的形变，最终达到控制细胞受力的时间、强度、频率等；Flexcell 牵张应变加载波形模式有多种类型：恒定力值波，三角形，正弦波，矩形波，心率波等[21]。可根据不同的研究需求选择相应的类型。

2　牵张应变对成软骨细胞的生物学效应

生理性的力学刺激有利于软骨细胞的生长、分化和代谢，相反过强或较弱的力学刺激则会抑制软骨细胞代谢[22]，因此只有生理范围内的力学刺激才能促进成软骨细胞分化与增殖。在体外实验，由于牵张应力的大小、频率、时间甚至使用牵张装置不同，对成软骨细胞产生的影响也有所不同。一般来说，周期性牵张应力对细胞的增殖功能及基因表达的影响往往显著于持续性牵张应力的作用[23]。至于牵张应力刺激成软骨细胞增殖及分化的最佳频率、强度大小和持续时间，不同的实验室报道有较大的差别，但是根据多数文献的报道，高强度载荷抑制细胞代谢，而适当强度的载荷和合适的频率能导致软骨细胞的合成反应[24]。

2.1　牵张应变刺激对细胞增殖的影响

细胞的生长和增殖受多种环境因素的影响。除细胞分离培养条件、胞外基质及一些细胞生长因子等影响因素外，机械刺激对细胞的体外生长也有重要的调节作用。国内有学者[25]将大鼠骨髓间充质干细胞接种到表面镀有Ⅰ型胶原的硅胶膜上，之后施加频率为 1 Hz，形变量分别为 5%、10%、15%，作用 15、30 和 60 min 的周期性机械拉伸加载。结果发现在形变量为 5%的条件下，加载 15 min 和 30 min 细胞数量均有所上升，但只有 30 min 加载组与对照组相比具有统计学差异；增加形变量至 10%，加载 15 min 和 30 min 后，增殖率分别为 0.37±0.06（$P<0.01$）和 0.21±0.04（$P<0.05$）；在 15%形变量的条件下，3 个时间点的机械牵张刺激均抑制了细胞增殖，其中 15 min 实验组与对照组相比具有统计学差异。为了进一步验证该结果，采用直接细胞计数法分析细胞增殖的变化，得到的结果与 MTT 检测结果一致。因此认为在该拉伸加载系统中，频率为 1 Hz、形变量 10%、拉伸刺激 15 min 且静止 6 h 是促进 rBMSCs 增殖的最佳条件。

细胞增殖与 PCNA 和 CylinD1 表达增高密切相关，PCNA 是细胞核抗原，与增殖相关[26]，CylinD1 是细胞有丝分裂 G1 期细胞周期素，可使细胞进入 S 期而促进细胞增殖[27]。杨开祥等[28]利用“四点弯曲法”给大鼠骨骺干细胞（PSCs）分别以 0.5 Hz、2 000 μstrain 和 4 000 μstrain 的单轴牵张应变刺激 1 h，之后再行 QPCR 和 Ki167 免疫荧光测定细胞增殖率，最终发现在 0.5 Hz、2 000 μstrain 的单轴牵张刺激下可促进 PSCs 增殖，并且发现相关增殖基因 PCNA、Ki167 及 CyclinD1 的表达量增加，而 4 000 μstrain 的单轴牵张应变刺激则会抑制其增殖。

Tang 等[29]在下颌前导实验中发现，牵张力可以刺激下颌骨髁突增殖层软骨细胞 Hh 家族基因 Ihh 表达，进而影响细胞增殖。

2.2　牵张应变刺激对细胞分化的影响

适当的应力刺激可以改变成软骨细胞内力学敏感基因表达量的改变，进而促进细胞成软骨分化。郝耀等[30]利用 Flexcell 4000 生物力学加载系统给兔骨

髓间充质干细胞以最大形变为 1%、频率为 1 Hz、时间为 4 h/D 的牵张应变刺激，通过实验结果发现与成软骨相关蛋白的分泌量及相关基因的表达量均增高，证明该条件下的牵张应变刺激可以促进兔骨髓间充质干细胞成软骨分化。Xu 等[31]对老鼠终板软骨细胞加载强度 10%、频率 0.5 Hz,4 h/D 牵张应变刺激,并置于含有转化生长因子(TGF-β1)的培养液中培养 25 d，结果发现未加 TGF-β1 培养的细胞中骨钙素与骨桥蛋白的 mRNA 表达上调，而内源性 TGF-β1 和锚蛋白(ANK)基因表达水平下调,但在添加外源性 TGF-β1 培养后 ANK 基因表达呈上调趋势,且单纯力学加载组碱性磷酸酶(ALP)活性较添加外源性 TGF-β1 培养对照组明显增强，其结果表明内源性 TGF-β1 可能上调 ANK 基因表达水平，而该牵张应变可下调 ANK 基因表达水平。但并非所有类型牵张应变刺激的作用都是一样的。Fujisawa 等[32]研究发现,无论牵张强度大小,在高频率牵张应变刺激下，均能抑制关节软骨 GAG 和胶原的合成，同时还诱导与关节软骨损伤破坏有关的白细胞介素-1、MMP-9 等活化,而在低强度牵张应力刺激下，诱导分解代谢因子的合成则与频率高低均无关。Huang 等[33]、Baker 等[34]研究发现,在 0.5 Hz、100%牵张应变条件下可诱导成软骨细胞Ⅱ型胶原和 GAG 合成，并在 3 h 达高峰,12 h 后恢复至正常水平,同时 MMP-1 在 24 h 后开始增加;TGF-β1、TGF-β3 在 24 h 内伴随合成代谢变化而增加;由此可见,牵张应变对软骨细胞分化的影响不仅会受牵张强度影响，同时牵张频率、牵张时间的不同也起到不同的影响。

3　牵张应变对软骨基质代谢的影响

软骨细胞周基质（pericellular matrixc,PCM)是软骨细胞外的环形基质条带[35],牵张应力对软骨组织和软骨细胞的代谢有巨大影响[36],适当的外源性力学刺激可以促进成软骨细胞周基质的生成和软骨组织厚度的增加[37]和胶原纤维的转变[38]及方向排列[39]。Honda 等[8]用高强度的周期性牵张应力刺激软骨细胞，发现高强度的周期性牵张应力刺激使软骨基质中特殊蛋白成分的降低，而基质金属蛋白酶相关基因表达增加。Deschner 等[40]在有 IL-1β 存在的条件下用牵张应变刺激颞下颌关节软骨细胞，研究发现牵张应变可以阻止 IL-1β 诱导的 MMPs 的上调从而保护了软骨细胞在炎性环境下的分解反应。有学者研究发现[41]软骨细胞在多聚水凝胶支架培养条件下，可以促进软骨基质中Ⅱ型胶原和蛋白多糖的合成,然而在形变为 15%、1 Hz、7 d 的牵张应变刺激下,对软骨基质基因表达几乎没有影响,因而该学者认为在加载早期，细胞外基质可以保护软骨细胞免受应力刺激的影响，因此在早期牵张应变刺激对软骨基质的影响作用不大。

4　小结与展望

从以上牵张装置的发展和牵张应变刺激对细胞增殖和分化活动及细胞基质的影响的研究总结中可以发现，目前已初步成功模拟出在细胞体内受牵张应变状态,不同强度、频率及持续时间的牵张应变作用于软骨细胞，可以导致软骨成分及相关因子的改变,从而导致软骨合成或分解反应的发生。这不仅有利于阐明生物力学因素在软骨发育和骨性关节炎发病的机制，也为应用生物力学因素来促进软骨发生及限制骨性关节炎的发展提供了相关理论依据。同时研究发现，适当的生物力学刺激可以明显改善软骨组织的力学特性。但是,软骨组织在体内的所处的生物力学和生物化学环境是非常复杂的，对于软骨组织需要什么样的牵张刺激力(如强度、频率及作用时间)仍然缺乏详细研究,力学刺激更具体机制尚不清楚。阐明力学因素的具体作用机制,精确地模拟体内生物力学环境,对今后研究既是机遇也是挑战。

参考文献

[1] 张晓梅,彭旭,魏诗航,等. 力学刺激调控骨髓间充质细胞向软骨的分化[J]. 中国组织工程研究,2016,20(45):6834-6840.
ZHANG XM,PENG X,WEI SH,et al. Mechnical stimulation adjust and control BMSCs differentiate to cartilage[J]. Zhongguo Zu Zhi Gong Cheng Yan Jiu,2016,20(45):6834-6840. Chinese.

[2] 陈著科,李晓飞,张海宁. 周期性张应力作用下软骨细胞半胱氨酸蛋白酶 12 的表达规律[J]. 中国组织工程研究,2016,20(29):4334-4340.
CHEN ZK,LI XF,ZHANG HN. Effects of cyclic tensile stress on caspase-12 expression in chondrocytes[J]. Zhongguo Zu Zhi Gong Cheng Yan Jiu,2016,20(29):4334-4340. Chinese.

[3] Davies PF. Flow-mediated endothelial mechanotransduction[J]. Physiol Rev,1995,75 (3):519-560.

[4] Malek AM,Izumo S. Control of endothelial cell gene expression by flow[J]. J Biomech,1995,28(12):1515-1528.

[5] Davies PF,Spaan JA,Krams R. Shear stress biology of the endothelium[J]. Annals Biomed Engineering,2005,33(12):1714-1718.

[6] Wong M,Carter DR. Articular cartilage functional histomorphology and mechanobiology:a research perspective[J]. Bone,2003,33(1):1-13.

[7] Kelly DJ,Jacobs CR. The roal of mechanical signals in regulating chondrogenesis and osteogenesis of mesenchymal stem cells[J]. Birth Defects Res C Embryo Today,2010,90(1):75-85.

[8] Honda K,Ohno S,Tanimoto K,et al. The effects of high magnitude cyclic tensile load on cartilage matrix metabolism in cultured chondrocytes[J]. Eur J Cell Bio,2000,79(9):601-609.

[9] Song G,Ju Y,Shen X,et al. Mechanical stretched promotes proliferation of rat bone marrow mesenchymal stem cells[J]. Colloids Surf B Biointerfaces,2007,58(2):271-277.

[10] Kearney EM,Farrell E,Prendergast PJ,et al. Tensile strain as a regulator of mesenchymal stem cell osteogenesis[J]. Ann Biomed Eng,2010,38(5):1767-1779.

[11] 朱鸿飞,刘益杰,褚立稀,等. 力学刺激对软骨细胞整合素亚单位的调控[J]. 中国骨伤,2011,24(3):266-268.
ZHU HF, LIU YJ, CHU LX, et al. Effects of mechanical stimulation on expession of integrin subunits in chondrocyte[J]. Zhongguo Gu Shang/China J Orthop Trauma, 2011, 24(3): 92-93. Chinese with abstract in English.

[12] Xiao L, Xu HG, Wang H, et al. Intermittent cyclic mechanical tension promotes degeneration of endplate cartilage via the nuclear factor-κB signaling pathway: an in vivo study[J]. Orthop Surg, 2016, 8(3): 393-399.

[13] Weytes FAA, Bosmans B, Niesing R, et al. Mechanical control of human osteoblast apoptosis and proliferation in relation to differentiation[J]. Calcif Tissue Int, 2003, 72(4): 505-512.

[14] 季侨丹,何成奇. 不同机械力学刺激对骨成骨作用的研究进展[J]. 中国骨伤,2016,29(4):386-390.
JI QD, HE CQ. Study on different mechanical stimulations for osteogenesis[J]. Zhongguo Gu Shang/China J Orthop Trauma, 2016, 29(4): 386-390. Chinese with abstract in English.

[15] Owan I, Burr DB, Turner CH. Mechanotransduction in bone: osteoblasts are more responsive to fluid forces than mechanical strain [J]. Am J Physiol, 1997, 273(3 Pt 1): C810-815.

[16] Satoshi S, Hiroshi S, Katsuyo Y, et al. Mechanical stretching of humanosteoblast-like cells stimulates bonemor phogenic proteins and macrophage colony-stimulating factor productions[J]. Pathophysiology, 1999, 6: 63-64, 69.

[17] 彭磊,胡蕴玉,徐华梓,等. 间歇性压力培养环境对兔骨髓基质干细胞增殖的影响[J]. 中国骨伤,2007,20(2):92-93.
PENG L, HU YY, XU HZ, et al. Intermittent pressure culture influence on rabbit bone marrow strom stem cells proliferation[J]. Zhongguo Gu Shang/China J Orthop Trauma, 2007, 20(2): 92-93. Chinese with abstract in English.

[18] Marolt D, Augst A, Freed LE, et al. Bone and cartilage tissue constructs grown using human bone marrow stromal cells, silk scaffolds and rotating bioreactors[J]. Biomaterials, 2006, 27(36): 6138-6149.

[19] 张西正,康少华,蔡绍皙. 一种四点弯曲单向交变应变细胞加载装置的研制[J]. 医疗卫生装备,1999,4:6-8.
ZHANG XZ, KANG SH, CAI SX. A four-point bending unidirectional cyclic strain cell load device[J]. Yi Liao Wei Sheng Zhuang Bei, 1999, 4: 6-8. Chinese.

[20] 宋关斌,汪露,申晓东,等. 机械拉伸刺激对大鼠骨髓间充质干细胞增殖的调节[J]. 医用生物力学,2007,22(1):15-20.
SONG GB, WANG L, SHEN XD, et al. Mechanical tensile stimulus for the regulation of ectomesenchymal stem cell proliferation in rats[J]. Yi Yong Sheng Wu Li Xue, 2007, 22(1): 15-20. Chinese.

[21] Bai Ming-hai, Wu Han-jiang. Research progress about mechanical loading device on culture cell in vitro[J]. Foreign Medical Oral Medicine Pathol, 2004, 31(5): 331-334.

[22] 王华,刘世清,陈廖斌,等. 流体剪切力影响人关节软骨细胞合成Ⅱ型胶原的研究[J]. 中华物理医学与康复杂志,2011,33(7):505-508.
WANG H, LIU SQ, CHEN LB, et al. Fluid shear stress influences human articular cartilage cells research of synthesis of collagen type Ⅱ[J]. Zhonghua Wu Li Yi Xue Yu Kang Fu Za Zhi, 2011, 33(7): 505-508. Chinese.

[23] Winter LC, Walboomers XF, Bumgardner JD, et al. Intermittent versus continuous stretching effects on osteoblast-like cells in vitro [J]. Biomed Mater Res A, 2003, 67(4): 1269-1275.

[24] Potier E, Noailly J, Ito K, et al. Directing bone marrow-derived stromal cell function with mechanics[J]. J Biomech, 2010, 43(5): 807-817.

[25] 袁琳,宋关斌,罗庆,等. ERK 信号分子介导周期性机械拉伸诱导的骨髓间充质干细胞增殖[J]. 医用生物力学,2011,26(3):217-224.
YUAN L, SONG GB, LUO Q, et al. EPK Signaling molecules mediated periodically between bone marrow mesenchymal stem cell proliferation induced by mechanical stretch[J]. Yi Yong Sheng Wu Li Xue, 2011, 26(3): 217-224. Chinese.

[26] Fu X, Tan D, Hou Z, et al. The effect of miR-338-3p on HBx deletion-mutant (HBx-d382) mediated liver-cell proliferation through Cyclin D1 regulation[J]. PLoS One, 2012, 7(8): 43204.

[27] Zhao Y, Lv M, Lin H, et al. Rho-associated protein kinase isoforms stimulate proliferation of vascular smooth muscle cells through ERK and induction of cyclin D1 and PCNA[J]. Biochem Biophys Res Commun, 2013, 432(3): 488-493.

[28] 杨开祥,吴颖星,宋明宇,等. 周期性单轴牵张应力对大鼠前软骨干细胞相关增殖基因的影响[J]. 骨科,2013,4(1):1-3.
YANG KX, WU YX, SONG MY, et al. Periodic uniaxial stretch tensile stress on rat cartilage proliferation genes related to stem cells[J]. Gu Ke, 2013, 4(1): 1-3. Chinese.

[29] Tang GH, Rabie AB, Hagg U. Indian hedgehog: a mechanotransduction mediator in condylar cartilage[J]. J Dent Res, 2004, 83(5): 434-438.

[30] 郝耀,乔梁,郝永壮,等. 转化生长因子β及周期性拉伸应变条件下骨髓间充质干细胞向软骨样细胞的分化[J]. 中国组织工程研究,2014,18(28):4429-4436.
HAO Y, QIAO L, HAO YZ, et al. Under the condition of transforming growth factor β and cyclical tensile strain between bone marrow mesenchymal stem cells to the chondroid differentiation [J]. Zhongguo Zu Zhi Gong Cheng Yan Jiu, 2014, 18(28): 4429-4436. Chinese.

[31] Xu HG, Zhang XH, Wang H, et al. Intermittent Cyclic Mechanical Tension induced Calcification and down regulation of ankh gene expression of end plat chondrocytes[J]. Spine (Phila Pa 1976), 2012, 37(14): 1192-1197.

[32] Fujisawa T, Hattori T, Takahashi K, et al. Cyclic mechanical stress induces extracellular matrix degradation in cultured chondrocytes via gene expression of matrix metalloproteinases and interleukinl-1[J]. J Biochem, 1999, 125(5): 966-975.

[33] Huang J, Ballou LR, Hasty KA, et al. Cyclic equibiaxial tensile strain induces both anabolic and catabolic responses in articular chondrocytes[J]. Gene, 2007, 404(1-2): 101-109.

[34] Baker BM, Shah RP, Huang AH, et al. Dynamic tensile loading improves the functional properties of mesenchymal stem cell-laden nanofiber-based fibrocartilage[J]. Tissue Eng Part A, 2011, 17(9-10): 1445-1455.

[35] 韩俊亮,段王平,史光华,等. 软骨细胞周基质对软骨细胞作用的研究进展[J]. 中国骨伤,2015,28(6):576-579.
HAN JL, DUAN WP, SHI GH, et al. Research on pericellular matrix properties for chondrcytes[J]. Zhongguo Gu Shang/China J Orthop Trauma, 2015, 28(6): 576-579. Chinese with abstract in English.

[36] 邵越峰,李凯,卫小春. 牵张应力对软骨基质代谢影响的研究进展[J]. 中国药物与临床,2008,8(12):902-904.
SHAO YF, LI K, WEI XC. Research progress of effects on metabolism of cartilage matrix under tensile stress[J]. Zhongguo Yao Wu Yu Lin Chuang, 2008, 8(12): 902-904. Chinese.

[37] Bader DL, Salter DM, Chowdhury TT. Biomechanical influence of cartilage homeostasis in health and disease[J]. Arthritis, 2011, 2011: 979032.

[38] Damaraju S, Matyas JR, Rancourt DE, et al. The effect of mechanical stimulation on mineralization in differentiating osteoblasts in collagen-I scaffolds[J]. Tissue Eng Part A, 2014, 20(23-24): 3142-3153.

[39] Meng Q, An S, Damion RA, et al. The effect of collagen fibril orientation on the biphasic mechanics of articular cartilage[J]. J Mech Behav Biomed Mater, 2017, 65: 439-453.

[40] Deschner J, Rath-Deschner B, Agarwal S. Regulation of matrix metalloproteinase expression by dynamic tensile strain in rat fibrochondrocytes[J]. Osteoarthritis Cartilage, 2006, 14(3): 264-272.

[41] Nicodemus GD, Bryant SJ. The role of hydrogel structure and dynamic loading on chondrocyte gene expression and matrix formation[J]. J Biomech, 2008, 41(7): 1528-1536.

(收稿日期:2017-02-20　本文编辑:王玉蔓)

中国中医科学院望京医院骨伤科和风湿科进修招生通知

中国中医科学院望京医院(中国中医科学院骨伤科研究所)为全国中医骨伤专科医疗中心和全国重点骨伤学科单位。全院共有床位近 800 张,其中骨伤科床位近 350 张。骨伤科高级专业技术职称人员 50 余名,博士生导师 13 名,硕士生导师 30 名,具有雄厚的骨伤科临床、教学与科研能力,是全国骨伤科医师培训基地。开设创伤、脊柱、骨关节、关节镜及推拿等专科,在颈椎病、腰椎间盘突出症、骨关节病、创伤骨折、拇外翻等专病方面的治疗独具特色。每周三安排知名专家授课,为中、西医骨科医师培训提供充裕的理论学习与临床实践的机会。

风湿免疫科为风湿病重点专病单位,具有较深厚的风湿病研究基础及先进的研究设施,治疗风湿类疾病有独特疗效。

我院每年 3、9 月招收 2 期进修生(要求具有执业医师资格),每期半年或 1 年(进修费 6 000 元/年)。欢迎全国各地中、西医医师来我院进修学习。望京医院网址:http://www.wjhospital.com.cn;电子邮箱:sinani@139.com。地址:北京市朝阳区花家地街中国中医科学院望京医院医务处。邮编:100102。电话:(010)64721263。联系人:徐春艳。乘车路线:404、416、420、701、707、952,运通 101、107、201、104 路等到望京医院(花家地街)下车。北京站:乘 420 路公共汽车直达;乘 403 至丽都饭店换 404 路望京医院(花家地街)下车。北京西客站:823 路公共汽车至东直门换 404 路至望京医院。

·综述·

髌股疼痛综合征病因与治疗的研究进展

崔利华
(滨州市人民医院骨四科,山东　滨州　256600　E-mail:619149339@qq.com)

【摘要】 髌股疼痛综合征(patellofemoral pain syndrome,PFPS)是导致膝关节疼痛最为常见的疾病之一。目前无特异性诊断措施,影像学检查无软骨、韧带及软组织损伤表现时方可考虑诊断为髌股疼痛综合征。其病因包括各种解剖结构异常导致的髌骨运动轨迹异常,如髌骨位置异常、Q 角增大及足过度外翻等,股四头肌失衡和臀肌功能异常等下肢肌肉功能异常同样在髌股疼痛综合征的发生发展中起重要作用。目前存在多种治疗方式,股四头肌锻炼和臀外展肌锻炼目的在于改善髌骨动态稳定性;肌效贴和髌支具主要通过改善髌骨轨迹,减轻髌股关节面间的压力;足矫形垫主要用于伴有足外翻的患者;在保守治疗无效后,可考虑进行膝关节镜下松解髌骨外侧支持带术。由于髌股疼痛综合征为多种病因综合作用而致病,同时采用多种治疗方式有助于提高治疗效果。

【关键词】 髌股疼痛综合征;　诊断;　治疗;　综述文献
DOI:10.3969/j.issn.1003-0034.2017.07.021

Research progress on the etiology and treatment of patellofemoral pain syndrome

CUI Li-hua. Department of Orthopaedics, Binzhou People's Hospital, Binzhou 256600, *Shandong, China*

ABSTRACT Patellofemoral pain syndrome (PFPS) is one of the most common diseases that cause pain in the knee joint. At present, there is no specific diagnostic measure. The diagnosis of patellofemoral pain syndrome may be considered when imaging is performed without cartilage, ligament and soft tissue injuries. The etiology includes abnormalities of the patellar motion caused by various anatomical abnormalities, such as abnormal patellar position, increased Q angle, and excessive valgus foot. Dysfunction of the lower extremity muscles such as the imbalance of the four biceps and the dysfunction of the gluteal muscles also play an important role in the development of patellofemoral pain syndrome. At present, there are many treatments, and the exercises of four biceps exercises and hip abductor exercises are aimed at improving the dynamic stability of patella; The muscle patch and the patellar brace mainly reduce the pressure of the patellofemoral joint by improving the patellar trajectory; Foot orthopedic pads are used primarily in patients with valgus feet. After the conservative treatment is ineffective, the patellar lateral retinaculum can be loosened under arthroscopy. Because the patellofemoral pain syndrome is caused by the combined effects of various etiologies, a variety of treatments are helpful to improve the therapeutic effect.

KEYWORDS Patellofemoral pain syndrome;　Diagnosis;　Therapy;　Review literature
Zhongguo Gu Shang/China J Orthop Trauma, 2017, 30(7): www.zggszz.com

髌股疼痛综合征 (patellofemoral pain syndrome, PFPS)的特点为跑、跳及久蹲等活动后诱发或加重的膝关节周围疼痛,而影像学检查无软骨、韧带及软组织损伤表现。该病是最常见的膝关节相关疾患之一,以膝关节不适就诊患者中约 25%为此类疾患, 其中 16~25 岁患者约占 70%,而女性发病率约为男性的 2 倍[1]。随着大众体育锻炼活动增加,该病发病率将进一步增加。如未能进行及时有效诊治,PFPS 可进一步发展为软骨损害进而发生膝关节骨关节炎。PFPS 由多种因素综合作用,其病理生理机制尚未完全明了,缺乏特异性诊断措施,为临床医生诊断治疗提出诸多挑战。本文从发病机制及治疗方式等方面对 PFPS 研究进展进行详细阐述。

1　病因机制

PFPS 发病因素大体上分为外因和内因两个方面。外因主要为运动不当,如锻炼强度过大、跑鞋质量不过关及跑道过硬及等这些均可是髌股关节面间压力增大; 在某些情况下即使运动强度不大亦可诱发 PFPS,如爬山、上楼等由于使膝关节过度屈曲进而导致髌股关节面间压力骤然上升的因素。内因分为下肢骨结构异常、肌肉功能退化两个方面。以下针对后两方面因素进行进一步分析。

1.1　下肢骨结构异常

1.1.1　髌骨位置异常　髌股关节向外侧移位导致排列不正及运动时轨迹异常被认为在 PFPS 发病中起主要作用[2]。上述异常导致髌股关节间压力增高,从而引发疼痛。局部韧带结构异常、髌骨发育异常、胫骨扭转及股四头肌力异常等均可导致髌骨位置异常[3]。但最近诸多研究得出不尽一致的结论,Song 等[4]对此类文献进行了检索分析,最后发现部分 PF-

PS 患者无上述异常,由此认为髌骨排列不正及轨迹异常只是 PFPS 发病的危险因素之一,局部软组织异常、下肢动力改变等可能在膝关节疼痛的发生中起到一定作用。膝关节疼痛发展因素、髌骨位置发生异常在 PFPS 病程中的实际作用尚需进一步探究。

1.1.2 Q 角增大　Q 角(quadriceps-angle)是指髂前上棘至髌骨中心点连线与髌骨中心至胫骨结节中心连线所形成的夹角，以该角表示股四头肌力作用的方向。理论上 Q 角增大表明股四头肌对髌骨外侧作用力增加，使髌骨向外侧移位从而可诱发 PFPS。但目前众多研究结果不一,甚至结论相背。Emami 等[5]通过对比发现 PFPS 组患者平均 Q 角为 18.0°而对照组为 14.9°,由此认为 Q 角角度增大是 PFPS 发病的重要因素之一。Biedert 等[6]对 34 例 PFPS 患者的 Q 角进行测量后，利用 CT 扫描测量其髌骨相对位置,然后上述两组数据进行统计学分析,结果发现两者间无相关性。Kwon 等[7]对 PFPS 患者和正常组的静态 Q 角及动态 Q 角进行对比分析,发现两组间测量值无明显差异。上述差异可能由于各研究所使用 Q 角测量方法不同，或者 Q 角增大只是 PFPS 发生的众多因素之一。值得注意的是,目前此方面的研究多为小样本横断面研究，未来进行大样本前瞻性分析或可得出确切结论。

1.1.3 足过度外翻　被认为是 PFPS 的诱发因素之一，理论上其机制为在步行的承重阶段足过度外翻导致胫骨向内旋转，由于髌骨在直立阶段需锁扣在股骨下端关节面故导致股骨向内旋转，从而使得股骨与髌骨间压力增加诱发 PFPS。Barton 等[8]通过动态研究发现 PFPS 患者不但静态时足外翻增加,活动时其后足外翻时机提前、外翻角度均增大,且与静态时足外翻程度正相关。其进一步研究发现,PFPS 患者在运动时后足外翻角度与胫骨内旋角度呈正相关,同时与髋关节内收程度呈正相关[9]。

1.2 肌肉功能异常

1.2.1 股四头肌失衡　股四头肌对于髌骨稳定性起重要的作用,多项研究证明 PFPS 患者伴有股四头肌力量减弱、伸展性较差。Citaker 等[10]对 52 例单侧 PFPS 患者研究发现,其患侧股四头肌及腘绳肌肌力较对侧明显降低，与股四头肌肌力和腘绳肌肌力相关的单腿站立平衡测验亦较对侧差。而股四头肌力量锻炼可明显缓解疼痛改善患肢功能，进一步证明了股四头肌在 PFPS 发生发展中的重要作用。解剖学研究发现股四头肌的外侧肌与臀肌等共同向外把持髌骨,向内把持髌骨的只有股四头肌的内侧斜肌。一旦股内侧斜肌收缩例减弱可导致髌骨向外侧移位,从而引发 PFPS 的发生。Botanlioglu 等[11]比较 PFPPS 患者与正常人股内侧斜肌和股外侧肌收缩情况。结果发现 PFPS 患者股外侧肌收缩情况与正常人相比无差异,而股内侧斜肌收缩力量明显减弱。对正常人进行股内侧斜肌神经阻滞后均不同程度向外侧倾斜移位,但其移位程度较 PFPS 患者小,进行活动时亦无膝关节疼痛[12]。因此股内侧斜肌并不是导致 PFPS 的惟一因素;膝关节疼痛不是单纯物理作用导致,局部组织炎症反应可能起到某种作用。

1.2.2 臀肌功能异常　近期研究表明臀肌力量减弱与 PFPS 密切关系。其理论依据在于臀肌可限制髋关节内收、限制股骨内旋等,避免髌骨轨迹异常的发生[13]。有学者将 PFPS 患者与正常人进行相比,发现前者下楼梯时其髋关节内收内旋增加[14]。Aminaka 等[15]对 PFPS 患者上楼梯时下肢肌电位变化与正常人进行对比,进一步发现 PFPS 患者臀中肌收缩开始时间延迟、收缩持续时间缩短。相比臀中肌,臀大肌相关研究较少,Willson 等[16]认为臀中肌及臀大肌收缩时间延迟可导致髋关节内收增加，单独臀大肌收缩时间延迟可使髋关节旋增加。目前尚无臀小肌功能与 PFPS 的关系相关研究,可能与其位置深、体积小等方面有关。

1.2.3 腘绳肌功能异常　腘绳肌作为股四头肌的对抗肌群，对下肢关节稳定性及关节间压力调节起重要作用。Citaker 等[10]对 PFPS 患者下肢两侧腘绳肌力量进行对比分析，发现患肢腘绳肌力量较健侧减弱，其发病机制可能与关节稳定性下降有关。Liebensteiner 等[17]对比发现 PFPS 患者腘绳肌收缩强度下降，认为这可能是为了维持关节稳定而对股四头肌强度下降的代偿机制。另有学者发现 PFPS 可伴有腘绳肌紧张度增加、腘绳肌与股四头肌同步收缩现象。值得注意的是,上述研究 PFPS 患者所处病程不一，无法证明腘绳肌是否是 PFPS 的发病因素。而针对腘绳肌进行的功能锻炼，未能取得明显临床效果。因此可以认为腘绳肌异常对 PFPS 的发生发展无明显影响;而 PFPS 可能是导致腘绳肌功能异常的原因。

此外,股四头肌、髂胫束及腓肠肌等肌肉筋膜组织紧张度增加被认为与 PFPS 发生相关。腘绳肌、髂胫束及腓肠肌可使伸膝时关节间应力增加；股四头肌可使屈膝时关节间应力增加。其中髂胫束的作用最大,其衍生纤维构成外侧支持带主要成分,限制髌骨向内侧移动。一旦紧张过度,可导致髌骨不恰当的向内移位,从而导致 PFPS 的发生。

2 治疗方式

2.1 股四头肌锻炼

临床上针对 PFPS 主要采用股四头肌力量锻炼,

其理论依据为股四头肌对控制髌骨动态稳定性起主要作用[18]。研究表明 PFPS 患者多伴有股四头肌减弱,股四头力量加强可明显改善预后;临床短期及长期随访均证明股四头肌力量锻炼可明显改善功能、缓解疼痛[19]。多数研究倾向于使用闭链运动锻炼,认为闭链运动锻炼能重建股四头肌平衡,效果更佳[20]。但临床随机对照试验表明, 闭链运动和开链运动临床效果相当[21]。对相关研究进行汇总分析后发现股四头肌锻炼可能明显减轻疼痛、改善功能,但无证据表明何种锻炼方式效果更佳[22]。但高强度频繁锻炼有助于取得更好的临床效果[23]。

2.2　臀外展肌锻炼

Ferber 等[24]对 19 例女性 PFPS 患者进行 8 周的臀肌功能锻炼, 随访 6 个月发现对臀肌控制能力得到加强、膝外翻得到矫正,研究表明经过 3 周的臀外展肌力量锻炼,PFPS 患者肌肉力量加强、疼痛减轻且步行时膝关节灵活度增加。Bolgla 等[25]通过对相关文献系统分析后认为,臀肌功能锻炼对治疗 PFPS 富有成效。值得注意的是目前尚无随机对照试验证明臀外展肌锻炼的临床疗效, 其确切疗效有待进一步证实。

2.3　肌效贴

肌效贴向内侧牵拉髌骨对抗其向外侧运动的趋势,恢复正常运动轨迹,减轻髌股关节间压力,提高股四头肌收缩力。Lee 等[26]将 16 例 PFPS 患者分为肌效贴治疗组、安慰贴组及空白对照组,结果发现试验组患者股内侧肌活动度、股内侧肌活动度与股外侧肌活动度比值均得到增加。肌效贴的实际临床效果仍有争议,部分学者认为无实际作用。Lan 等[27]对 118 例患者的性别、年龄、体重指数、Q 角等情况经行记录后,使用肌效贴进行治疗。随后评估其疼痛缓解程度、功能改善情况,而后综合分析临床效果与体重、Q 角等有无相关性。结果发现肌效贴可有效缓解 PFPS 患者疼痛,但对于体重指数增加、髌股外侧角度增大及 Q 角较小的患者疗效较差。罗盛飞等[28]通过对比研究发现髌骨肌贴可显著改善髌股关节综合征患者低负荷关节运动时的疗效, 而对高负荷运动时的疗效改善不显著。

2.4　髌支具

髌支具通过由外向内作用改变髌骨向外侧移动的倾向。Draper 等[29]通过实时 MRI 证明髌支具改善髌骨向外侧移位和倾斜的效果优于绷带。但目前尚无强烈临床证据支持 PFPS 患者应使用髌支具进行治疗,多数研究认为髌支具对缓解疼痛、改善功能无实际临床效果。Swart 等[30]通过对髌支具相关文献汇总分析,认为髌支具对改善功能、缓解疼痛无效。

2.5　伸展锻炼

针对股四头肌、腘绳肌、髂胫束等的伸展锻炼可减轻关节间应力, 联合肌肉力量锻炼时疗效更佳。Moyano 等[31]研究发现 PFPS 患者进行伸展锻炼联合有氧肌肉锻炼,可明显缓解疼痛。但关于单纯伸展锻炼临床效果的相关研究较少, 关于股四头肌单纯伸展锻炼效果的两个对照试验结果相悖[32-33]。而单纯腘绳肌、髂胫束伸展锻炼相关研究尚无报道。伸展锻炼的确切疗效有待进一步研究证实。

2.6　足矫形垫

被认为可使伴有足外翻的 PFPS 患者获益,其理论依据在于限制足过度外翻, 避免胫骨及股骨过度内旋从而改善功能、减轻疼痛。Barton 等[34]对 60 例伴有足外翻的 PFPS 患者进行了 12 周的足矫形垫治疗,在即刻、6 周及 12 周进行随访随访研究;结果发现足矫形垫可立即改善患肢功能,在 6 周及 12 周随访时发在患肢功能提高的基础上膝关节周围疼痛亦得到缓解。研究人员随后进一步研究发现,运动时后足外翻明显患者从足矫形鞋垫获益最为明显, 而前足在运动时的位置变化与临床效果无明显关系[35]。Collins 等[9]一项随机对照研究中对足矫形垫、足平垫及理疗的临床效果进行随机对照研究。相对于足平垫,足矫形垫并未显示出更佳的临床效果,长期随访足矫形垫亦未能使 PFPS 患者明显获益。因此只有在 PFPS 患者伴有足外翻时才应使用足矫形垫,否侧不应常规推荐。

2.7　手术治疗

在经过上述治疗无效时, 部分患者进行了关节镜手术治疗。最近研究使其实际临床疗效受到了质疑。Kettunen 等[36]将 56 例 PFPS 患者随机分为两组,一组进行膝关节镜手术且术后进行 8 周的功能锻炼,另一组患者只进行 8 周功能锻炼。在为期 5 年的随访中发现两组患者的功能评分及疼痛评分均获得改善,但两组间无明显差异。研究人员认为不应常规对 PFPS 患者进行关节镜手术治疗。杨丰全等[37]对 81 例髌股压迫综合征患者进行膝关节镜下松解髌骨外侧支持带术,结果发现优良率为 86.4%;患者主观满意率为 91.4%。其认为膝关节镜下松解髌骨外侧支持带术对治疗伴有髌骨向外侧倾斜的髌股疼痛疗效满意。因此不应对髌股疼痛综合征患者常规进行膝关节镜手术治疗, 确定伴有膝关节结构异常时才应考虑进行关节镜手术治疗。此外,髌骨周围软组织调整联合胫骨结节内移术可纠正髌股关节的运动轨迹,改善膝关节功能[38]。

3　总结与展望

PFPS 由内外多种因素综合作用发病,如运动不

当、肌肉力量退化等,具体发生发展过程有待进一步研究揭示。其诊断并无特异性措施,主要通过临床影像学检查排除疾患。针对 PFPS 的治疗方式目前主要为肌肉力量锻炼、肌效贴、矫形机械等,通过治疗可使大部分患者疼痛得到缓解、功能进一步恢复。由于 PFPS 为多种病因综合作用而致病,因此同时采用多种治疗方式有利于提高治疗效果。如臀外展肌联合股四头肌锻炼效果明显优于单纯臀外展肌锻炼[25],肌肉力量锻炼联合伸展锻炼及肌效贴的临床效果优于任何单种治疗方式[39]。目前 PFPS 治疗困境主要在于无法准确的定位病因，随着电生理学及医学动态影像等相关学科的不断发展，确定病因后的针对性治疗是未来发展趋势。

参考文献

[1] Bley AS, Correa JC, Dos Reis AC. Propulsion phase of the single leg triple hop test in women with patellofemoral pain syndrome: a biomechanical study[J]. PLoS One, 2014, 9(5): e97606.

[2] 肇刚,刘玉杰,袁邦拓,等. 关节镜下髌骨成形及髌周去神经化治疗髌股关节炎[J]. 中国骨伤, 2015, 28(6): 542-546.
ZHAO G, LIU YJ, YUAN BT, et al. Arthroscopic patelloplasty and circumpatellar denervation for the treatment of patellofemoral osteoarthritis[J]. Zhongguo Gu Shang/China J Orthop Trauma, 2015, 28(6): 542-546. Chinese with abstract in English.

[3] 孙振杰,袁一,刘瑞波. 髌股关节紊乱与胫骨扭转畸形的相关性分析[J]. 中国骨伤, 2015, 28(3): 222-225.
SUN ZJ, YUAN Y, LIU RB. Correlation analysis on the disorders of patella-femoral joint and torsional deformity of tibia[J]. Zhongguo Gu Shang/China J Orthop Trauma, 2015, 28(3): 222-225. Chinese with abstract in English.

[4] Song CY, Lin JJ, Jan MH, et al. The role of patellar alignment and tracking in vivo: the potential mechanism of patellofemoral pain syndrome[J]. Phys Ther Sport, 2011, 12(3): 140-147.

[5] Emami MJ, Ghahramani MH, Abdinejad F, et al. Q-angle: an invaluable parameter for evaluation of anterior knee pain[J]. Arch Iran Med, 2007, 10(1): 24-26.

[6] Biedert RM, Warnke K. Correlation between the Q angle and the patella position: a clinical and axial computed tomography evaluation[J]. Arch Orthop Trauma Surg, 2001, 121(6): 346-349.

[7] Kwon O, Yun M, Lee W. Correlation between intrinsic patellofemoral pain syndrome in young adults and lower extremity biomechanics[J]. J Phys Ther Sci, 2014, 26(7): 961-964.

[8] Barton CJ, Levinger P, Crossley KM, et al. Relationships between the Foot Posture Index and foot kinematics during gait in individuals with and without patellofemoral pain syndrome[J]. J Foot Ankle Res, 2011, 4: 10.

[9] Collins N, Crossley K, Beller E, et al. Foot orthoses and physiotherapy in the treatment of patellofemoral pain syndrome: randomised clinical trial[J]. Br J Sports Med, 2009, 43(3): 169-171.

[10] Citaker S, Kaya D, Yuksel I, et al. Static balance in patients with patellofemoral pain syndrome[J]. Sports Health, 2011, 3(6): 524-527.

[11] Botanlioglu H, Kantarci F, Kaynak G, et al. Shear wave elastography properties of vastus lateralis and vastus medialis obliquus muscles in normal subjects and female patients with patellofemoral pain syndrome[J]. Skeletal Radiol, 2013, 42(5): 659-666.

[12] Sheehan FT, Borotikar BS, Behnam AJ, et al. Alterations in in vivo knee joint kinematics following a femoral nerve branch block of the vastus medialis: Implications for patellofemoral pain syndrome[J]. Clin Biomech(Bristol, Avon), 2012, 27(6): 525-531.

[13] Bolgla LA, Malone TR, Umberger BR, et al. Comparison of hip and knee strength and neuromuscular activity in subjects with and without patellofemoral pain syndrome[J]. Int J Sports Phys Ther, 2011, 6(4): 285-296.

[14] McKenzie K, Galea V, Wessel J, et al. Lower extremity kinematics of females with patellofemoral pain syndrome while stair stepping[J]. J Orthop Sports Phys Ther, 2010, 40(10): 625-632.

[15] Aminaka N, Pietrosimone BG, Armstrong CW, et al. Patellofemoral pain syndrome alters neuromuscular control and kinetics during stair ambulation[J]. J Electromyogr Kinesiol, 2011, 21(4): 645-651.

[16] Willson JD, Kernozek TW, Arndt RL, et al. Gluteal muscle activation during running in females with and without patellofemoral pain syndrome[J]. Clin Biomech (Bristol, Avon), 2011, 26(7): 735-740.

[17] Liebensteiner MC, Szubski C, Raschner C, et al. Frontal plane leg alignment and muscular activity during maximum eccentric contractions in individuals with and without patellofemoral pain syndrome[J]. Knee, 2008, 15(3): 180-186.

[18] 何本祥,檀亚军,夏万荣,等. 股四头肌等长收缩练习治疗膝骨性关节炎的病例对照研究[J]. 中国骨伤, 2012, 25(5): 369-372.
HE BX, TAN YJ, XIA WR, et al. Case-control study on isometric quadriceps femoris contraction exercises for the treatment of knee osteoarthritis[J]. Zhongguo Gu Shang/China J Orthop Trauma, 2012, 25(5): 369-372. Chinese with abstract in English.

[19] Nakagawa TH, Baldon Rde M, Muniz TB, et al. Relationship among eccentric hip and knee torques, symptom severity and functional capacity in females with patellofemoral pain syndrome[J]. Phys Ther Sport, 2011, 12(3): 133-139.

[20] 缪萍,王楚怀,潘翠环,等. 闭链与开链运动对髌股疼痛综合征股四头肌作用的表面肌电图研究[J]. 中国康复医学杂志, 2015, 30(12): 1238-1242.
MIAO P, WANG CH, PAN CH, et al. Effects of closed-kinetic chain and open-kinetic chain exercise on quadriceps femoris in patients with patellofemoral pain syndrome: a surface EMG study[J]. Zhongguo Kang Fu Yi Xue Za Zhi, 2015, 30(12): 1238-1242. Chinese.

[21] Earl JE, Vetter CS. Patellofemoral pain[J]. Phys Med Rehabil Clin N Am, 2007, 18(3): 439-458, viii.

[22] Bizzini M, Childs J, Piva S, et al. Systematic review of the quality of randomized controlled trials for patellofemoral pain syndrome[J]. J Orthop Sports Phys Ther, 2003, 33(1): 4-20.

[23] Østeras B, Østeras H, Torstensen TA. Long-term effects of medical exercise therapy in patients with patellofemoral pain syndrome: results from a single-blinded randomized controlled trial with 12 months follow-up[J]. Physiotherapy, 2013, 99(4): 311-316.

[24] Ferber R, Kendall KD, Farr L. Changes in knee biomechanics after a hip-abductor strengthening protocol for runners with patellofemoral pain syndrome[J]. J Athl Train, 2011, 46(2): 142-149.

[25] Bolgla LA, Boling MC. An update for the conservative management of patellofemoral pain syndrome: a systematic review of the literature from 2000 to 2010[J]. Int J Sports Phys Ther, 2011, 6(2): 112-125.

[26] Lee SE, Cho SH. The effect of McConnell taping on vastus medialis and lateralis activity during squatting in adults with patellofemoral pain syndrome[J]. J Exerc Rehabil, 2013, 9(2): 326-330.

[27] Lan TY, Lin WP, Jiang CC. Immediate effect and predictors of effectiveness of taping for patellofemoral pain syndrome: a prospective cohort study[J]. Am J Sports Med, 2010, 38(8): 1626-1630.

[28] 罗盛飞,曲由,陈建,等. 髌骨肌贴对股四头肌肌力及膝关节疼痛的影响[J]. 中国组织工程研究, 2014, 18(25): 4078-4083.
LUO SF, QU Y, CHEN J, et al. Effect of McConnell Taping on the quadriceps muscle strength and patellofemoral pain[J]. Zhongguo Zu Zhi Gong Cheng Yan Jiu, 2014, 18(25): 4078-4083. Chinese.

[29] Draper CE, Fredericson M, Gold GE, et al. Patients with patellofemoral pain exhibit elevated bone metabolic activity at the patellofemoral joint[J]. J Orthop Res, 2012, 30(2): 209-213.

[30] Swart NM, van Linschoten R, Bierma-Zeinstra SM, et al. The additional effect of orthotic devices on exercise therapy for patients with patellofemoral pain syndrome: a systematic review[J]. Br J Sports Med, 2012, 46(8): 570-577.

[31] Moyano FR, Valenza MC, Martin LM, et al. Effectiveness of different exercises and stretching physiotherapy on pain and movement in patellofemoral pain syndrome: a randomized controlled trial[J]. Clin Rehabil, 2013, 27(5): 409-417.

[32] Mason M, Keays SL, Newcombe PA. The effect of taping, quadriceps strengthening and stretching prescribed separately or combined on patellofemoral pain[J]. Physiother Res Int, 2011, 16(2): 109-119.

[33] Peeler J, Anderson JE. Effectiveness of static quadriceps stretching in individuals with patellofemoral joint pain[J]. Clin J Sport Med, 2007, 17(4): 234-241.

[34] Barton CJ, Menz HB, Crossley KM. Effects of prefabricated foot orthoses on pain and function in individuals with patellofemoral pain syndrome: a cohort study[J]. Phys Ther Sport, 2011, 12(2): 70-75.

[35] Barton CJ, Menz HB, Levinger P, et al. Greater peak rearfoot eversion predicts foot orthoses efficacy in individuals with patellofemoral pain syndrome[J]. Br J Sports Med, 2011, 45(9): 697-701.

[36] Kettunen JA, Harilainen A, Sandelin J, et al. Knee arthroscopy and exercise versus exercise only for chronic patellofemoral pain syndrome: 5-year follow-up[J]. Br J Sports Med, 2012, 46(4): 243-246.

[37] 杨丰全,黄东辉,陈聪,等. 膝关节镜下松解髌骨外侧支持带治疗髌股压迫综合征[J]. 临床骨科杂志, 2013, 16(6): 653-655.
YANG FQ, HUANG DH, CHEN C, et al. Arthroscopic lateral retinacular releasing to treat patellofemoral compression syndrome[J]. Lin Chuang Gu Ke Za Zhi, 2013, 16(6): 653-655. Chinese.

[38] 孟庆鑫,王军,薛卫平. 髌骨周软组织调整联合胫骨结节内移术治疗髌股关节不稳的临床效果观察[J]. 新疆医学, 2016, (7): 854-856.
MENG QX, WANG J, XUE WP. Clinical effect of patellar soft tissue adjustment combined with Anteromedial tibial tubercle transfer on patellofemoral joint instability[J]. Xin Jiang Yi Xue, 2016, (7): 854-856. Chinese.

[39] Jessee AD, Gourley MM, Valovich McLeod TC. Bracing and taping techniques and patellofemoral pain syndrome[J]. J Athl Train, 2012, 47(3): 358-359.

(收稿日期:2016-11-20　本文编辑:王玉蔓)

《中国骨伤》杂志 2017 年第 7 期继续教育试题

以下是有关股骨粗隆间骨折的选择题，有单选题和多选题。请选出正确答案的序号，填在答题卡中。

1. 股骨粗隆间骨折是否稳定的重要依据是：
   A. 骨折移位是否>1 cm，成角是否>45°
   B. 股骨矩是否完整
   C. 小粗隆是否游离移位
   D. 顺粗隆间骨折还是反粗隆间骨折
   E. 是否为粉碎性骨折，骨折块是否>3 块
2. 股骨粗隆间骨折常见的并发症是：
   A. 骨化性肌炎
   B. 髋内翻
   C. 骨折不愈合
   D. 创伤性股骨头缺血性坏死
   E. 患肢短缩畸形
3. 反粗隆间骨折时骨折近端移位方向为：
   A. 内收、内旋
   B. 外展、内旋
   C. 外展、外旋
   D. 内收、外旋
   E. 仅向近端移位
4. 股骨粗隆间骨折行动力髋螺钉(DHS)时下列哪些因素可出现固定失败：
   A. 骨折不稳定
   B. 骨质疏松
   C. 主钉位置在股骨颈中央
   D. 主钉位置在股骨头颈内后下方
   E. 术后长期卧床
5. 下列哪种粗隆间骨折最适用于人工髋关节置换：
   A. 反粗隆间骨折
   B. 不稳定型粗隆间骨折
   C. 伴有严重骨质疏松者
   D. 骨折术后骨不连者
   E. 年龄较大患者
6. 关于股骨粗隆间骨折，下列哪项是错误的：
   A. 很少发生骨折不愈合或骨坏死
   B. 最易并发骨化性肌炎
   C. 多合并骨质疏松
   D. 只能进行内固定治疗
   E. 全身条件耐受性较差患者以卧床牵引为主
7. 股骨粗隆间骨折可选用的内固定方式有：
   A. 动力髋螺钉(DHS)
   B. 股骨近端髓内钉 (PFN)
   C. 股骨近端顺行联合拉力交锁髓内系统(Inter TAN 系统)
   D. 髋关节置换
   E. 三翼钉
8. 与动力髋螺钉(DHS)相比，股骨近端内固定系统(PFNA)的缺点在于：
   A. 更易并发栓塞
   B. 创伤较大
   C. 隐性失血量多
   D. 显性失血量多
   E. 手术时间长
9. 下列哪项更有助于鉴别股骨粗隆间骨折与股骨颈骨折：
   A. 髋关节压痛
   B. Pauwells 角
   C. Bryant 三角底边短缩
   D. 患肢外旋角度
   E. 患肢短缩程度
10. PFNA 可用于哪几种骨折：
   A. 股骨颈基底部骨折
   B. 各种类型的粗隆间骨折
   C. 股骨粗隆下骨折
   D. 股骨颈骨折合并股骨干骨折
   E. 股骨头骨折合并顺转子间骨折

注意事项：

1.订阅《中国骨伤》全年杂志，完成每期继续教育试题的答题，连续 6 期或全年参与半数以上(含半数)答题合格者，可获得中国中西医结合学会颁发的医学继续教育学分证书(全年 12 分)。

2.本活动只限《中国骨伤》杂志订户，答题卡复印无效。**请您在答题卡上将正确答案的序号涂黑**。每半年或累计 6 期答题完毕后，将答题卡沿虚线剪下，一次性寄回，即可获得继续教育学分证书和正确答案，同时需交纳工本费 50 元(请通过邮局汇款，并注明“继续教育栏目”，不要夹在信封内)。

3.请将联系方式及相关信息详细说明，**包括姓名、性别、职称、工作单位、通讯地址(邮编)、电话或手机**。

4.联系地址：北京东直门内南小街甲 16 号《中国骨伤》杂志社继续教育栏目组收　邮编：100700　咨询电话：010-64089489

《中国骨伤》杂志社

请沿虚线剪下

- -

《中国骨伤》2017 年第 7 期继续教育试题答题卡

1 Ⓐ Ⓑ Ⓒ Ⓓ Ⓔ	2 Ⓐ Ⓑ Ⓒ Ⓓ Ⓔ	3 Ⓐ Ⓑ Ⓒ Ⓓ Ⓔ	4 Ⓐ Ⓑ Ⓒ Ⓓ Ⓔ	5 Ⓐ Ⓑ Ⓒ Ⓓ Ⓔ
6 Ⓐ Ⓑ Ⓒ Ⓓ Ⓔ	7 Ⓐ Ⓑ Ⓒ Ⓓ Ⓔ	8 Ⓐ Ⓑ Ⓒ Ⓓ Ⓔ	9 Ⓐ Ⓑ Ⓒ Ⓓ Ⓔ	10 Ⓐ Ⓑ Ⓒ Ⓓ Ⓔ